


Efecto del tratamiento de pinza bipolar en OVE en *felis catus*

Effect of bipolar clamp treatment on OVE in felis catus

- ¹ Shirley Mónica Carpio Encalada  <https://orcid.org/0009-0002-6562-4802>
Maestrante Maestría en Medicina Veterinaria, Universidad Católica de Cuenca, Cuenca, Ecuador.
smcarpioe56@est.ucacue.edu.ec
- ² Edy Paúl Castillo Hidalgo  <https://orcid.org/0000-0001-5311-5002>
Maestrante Maestría en Medicina Veterinaria, Universidad Católica de Cuenca, Cuenca, Ecuador.
ecastilloh@ucacue.edu.ec



Artículo de Investigación Científica y Tecnológica

Enviado: 07/11/2023

Revisado: 19/12/2023

Aceptado: 20/01/2024

Publicado: 23/02/2024

DOI: <https://doi.org/10.33262/concienciadigital.v7i1.2911>

Cítese:

Carpio Encalada, S. M., & Castillo Hidalgo, E. P. (2024). Efecto del tratamiento de pinza bipolar en OVE en felis catus. *ConcienciaDigital*, 7(1), 145-156.
<https://doi.org/10.33262/concienciadigital.v7i1.2911>



CONCIENCIA DIGITAL, es una revista multidisciplinar, **trimestral**, que se publicará en soporte electrónico tiene como **misión** contribuir a la formación de profesionales competentes con visión humanística y crítica que sean capaces de exponer sus resultados investigativos y científicos en la misma medida que se promueva mediante su intervención cambios positivos en la sociedad. <https://concienciadigital.org>
La revista es editada por la Editorial Ciencia Digital (Editorial de prestigio registrada en la Cámara Ecuatoriana de Libro con No de Afiliación 663) www.celibro.org.ec

Esta revista está protegida bajo una licencia Creative Commons AttributionNonCommercialNoDerivatives 4.0 International. Copia de la licencia: <http://creativecommons.org/licenses/by-nc-nd/4.0/>

Palabras claves:

Pinza Bipolar
OVE
Electrocauterio

Resumen

Introducción: en el ámbito de la clínica veterinaria, la esterilización se muestra como la cirugía de mayor frecuencia en gatas, no solo por su papel en la prevención de patologías del aparato reproductor, sino también por su contribución a la reducción del riesgo de contagio de enfermedades de transmisión sexual. En este contexto, el presente estudio se enmarca en el dinámico panorama de la medicina veterinaria, caracterizado por una revolución impulsada por avances tecnológicos. La investigación propuso la implementación de la pinza bipolar estilo bayoneta del Electrocauterio LED SPA SURTRON 160, Código 10100.30, de origen italiano. El objetivo central consistió en evaluar el impacto del tratamiento con dicha pinza bipolar en la Ovariectomía (OVE) en gatos domésticos (*Felis catus*). **La metodología** empleada abordó la comparación de dos técnicas quirúrgicas en un grupo de 30 pacientes felinos, divididos de manera homogénea. El grupo A, sometido a OVE, fue tratado mediante sutura absorbible de ácido poliglicólico, mientras que el grupo B fue sometido al mismo procedimiento, pero utilizando la pinza bipolar. Este enfoque metodológico riguroso buscó proporcionar una evaluación comprehensiva del efecto del tratamiento con la pinza bipolar en comparación con la técnica convencional de sutura absorbible. **Resultados.** Al trabajar con una muestra homogénea de pacientes felinos, se logró obtener un conjunto uniforme de datos. Los resultados indican que la cirugía de Ovariectomía (OVE) realizada con la pinza bipolar requiere significativamente menos tiempo en comparación con la técnica convencional de OVE, según el análisis de la prueba T de Student. En cuanto al dolor, no se observaron diferencias estadísticamente significativas entre ambas técnicas; sin embargo, se registró una menor intensidad del dolor en el grupo tratado con la pinza, según los resultados del análisis de Kruskal-Wallis. **En conclusión,** se infiere que la aplicación de la pinza en la OVE en gatas es recomendable, ya que no solo se traduce en una reducción significativa del tiempo quirúrgico, sino que también se muestra como una técnica confiable. Estos hallazgos respaldan la viabilidad y eficacia del uso de la pinza bipolar en este procedimiento específico, sugiriendo su consideración como una opción preferente en la práctica clínica veterinaria.

Keywords:

Bipolar forceps,
OVE,
electrocautery

Abstract

In the veterinary clinic, sterilization is the most frequently performed surgery in female cats, not only because of its role in the prevention of reproductive pathologies, but also because of its contribution to the reduction of the risk of sexually transmitted diseases. In this context, the present study is framed in the dynamic landscape of veterinary medicine, characterized by a revolution driven by technological advances. The research proposed the implementation of the bayonet style bipolar clamp of the Italian origin LED Electrocautery SPA SURTRON 160, Code 10100.30. The main objective was to evaluate the impact of the treatment with these bipolar forceps in Ovariectomy (OVE) in domestic cats (*Felis catus*). **The methodology** employed involved the comparison of two surgical techniques in a group of 30 feline patients, homogeneously divided. Group A, which underwent OVE, was treated using polyglycolic acid absorbable suture, while group B underwent the same procedure, but using bipolar forceps. This methodologically rigorous approach sought to provide a comprehensive evaluation of the effect of treatment with the bipolar clamp compared to the conventional absorbable suture technique. **Results.** By working with a homogeneous sample of feline patients, a uniform data set was obtained. The results indicate that the Ovariectomy Surgery (OVE) performed.

1. Introducción

En la actualidad, se disponen de técnicas contraceptivas en animales de compañía que desempeñan un papel crucial en la prevención de gestaciones no deseadas, así como en la protección contra enfermedades de la glándula mamaria y del tracto reproductivo.

La esterilización con electividad es lo más indicado como profiláctico y si es realizado antes del primer celo disminuye la probabilidad de presentar tumoración en las mamas a 0.5%; su ejecución a edades tempranas es de gran importancia debido a que prevenimos varias enfermedades como piómetra, pseudogestaciones, metritis, prolapsos uterinos y vaginal (Salas et al., 2016), de igual manera se elimina la actividad sexual por lo que disminuye el riesgo de enfermedades de transmisión sexual como el virus de leucemia felina, entre otros (Krecic et al., 2018).

En el transcurso de los años se han logrado describir técnicas de cirugía contraceptiva, con la idea de disminuir el tiempo, el dolor y el costo. Existen dos abordajes para efectuar el procedimiento: el abordaje por línea media (celiotomía) y el abordaje lateral (White, 2020). No obstante, en la actualidad no se ha determinado una técnica para gatas que sea la más apropiada (Toledo-Valdez et al., 2021).

Se debe tener en cuenta que una técnica que no se realiza correctamente puede generar complicaciones debido a que la corteza ovárica son se extrae completamente por ende se mantiene activa pese a la cirugía electiva, esta extirpación incompleta puede ser unilateral o bilateral, esto puede ser causado por varios factores como es una incisión muy corta en la pared abdominal ya que impide la correcta visualización o una ligadura incorrecta de los tejidos (Sontas et al., 2007). Al dejar restos ováricos se obtiene como resultado signos clínicos como sangrado por la vulva, hinchazón de vulva, cambios en la conducta y para su detección se necesitaría de exámenes complementarios e inclusive una cirugía exploratoria.

La visibilidad del campo quirúrgico se dificulta al momento de existir algún tipo de hemorragia, disminuye la facilidad e inclusive la limpieza de las técnicas quirúrgicas y produce un ambiente óptimo para complicaciones tales como infecciones, seromas y hematomas que aplazan el tiempo de cicatrización (Cajas, 2018).

La medicina veterinaria ha ido tomando curso en la nueva tecnología es como ejemplo la electrocoagulación es un avance que beneficia al desarrollo de nuevo instrumental de uso más práctico y que ocupa menos tiempo (Granados, 2017). En los últimos años se ha priorizado al paciente mantenerlo con un confort alto dentro del campo quirúrgico, que tenga una recuperación que no sea traumática y que regrese a su actividad cotidiana lo más pronto posible. El médico veterinario se encuentra en formación y actualización de conocimientos continua ya que en el tiempo actual la tecnología avanza y de igual manera las técnicas (Altamira et al., 2020).

El objetivo del presente trabajo fue evaluar la OVE con pinza bipolar como método óptimo para esterilización en hembras felinas, mediante la comparación de tiempo empleado total, grado de dolor posquirúrgico, presencia de hemorragia.

Importancia de la esterilización

La primera esterilización se llevó a cabo en 1985 por Wildt y Lawler, con el tiempo se ha venido modificando y tecnificando los procedimientos quirúrgicos, desde los años 90 se mostró interés sobre evitar la sobrepoblación, en el año 2000 a 2016 en México se esterilizaron entre 4.8 millones de perros y gatos gratuitamente (López-Iglesias et al., 2022), la población de animales en abandono está directamente relacionado a problemas económicos y falta de tenencia responsable por parte de los propietarios, de esta manera

aumenta el número de animales que se encuentran deambulando en la calle y descontrol de la reproducción, siendo un problema para la salud humana ya que pueden transmitir enfermedades zoonóticas o provocar mordeduras entre animales (Rojas et al., 2019). Existen varias formas de control de población, sin embargo, las más seguras son las quirúrgicas, este método ayuda a controlar la sobrepoblación y al realizar una técnica correcta no haría complicaciones.

2. Metodología

Animales

Se examinaron 30 gatas de raza mestiza que, desde el punto de vista clínico, presentaban un estado de salud óptimo. Con el propósito de llevar a cabo el estudio, se clasificaron en dos grupos según la técnica aplicada.

Tabla 1

Variables de investigación

Variables
Independiente:
- Tiempo del proceso desde la inducción
- Tiempo desde que empieza la cirugía
- Tiempo desde el corte de la vena y arteria ovárica
- Tiempo total de la cirugía
- Tiempo en que tiene reflejo ocular después de la cirugía
- Cada puntaje de la escala de Glasgow en el dolor final
Dependiente:
- Tasa de complicaciones postoperatorias
- Tiempo de recuperación (dolor significativo)
- Peso
- Edad
- Tipo de cirugía convencional VS pinza bipolar

Tipo de investigación: Enfoque cuantitativo

Métodos, técnicas e instrumentos de investigación

- Área de estudio

Zona urbana de Cuenca, provincia del Azuay

- Universo de estudio

Felis catus ubicados al suroeste de la ciudad de Cuenca, en el 2023.

Fase 1:

Pacientes

Se realizó una muestra de 30 hembras felinas mestizas, las cuales se subdividieron en dos grupos de 15 hembras respectivamente, grupo A y grupo B.

Premediación

Como medida profiláctica de antibióticos, se administró ceftriaxona a una dosis de 25 mg/kg por vía intravenosa, 30 minutos antes del procedimiento. Además, se administró una combinación que incluyó omeprazol a una dosis de 40 mg por kg por vía intravenosa, maropitant citrato a una dosis de 10 mg por kg por vía intravenosa, y meloxicam a una dosis de 0.2 mg/kg por vía intravenosa.

Protocolo Anestésico

Se utilizó xilacina (clorhidrato) 20 mg, como coinductor, con una dosis de 0.3 mg/kg mediante administración intravenosa. Posteriormente, se administró ketamina (clorhidrato) 100 mg, a dosis de 5 mg/kg, seguido por propofol al 2% con una dosis de 4 mg/kg.

La técnica quirúrgica empleada consistió en una Ovariectomía (OVE) medial. Se inició con una celiotomía subumbilical, utilizando una pinza de disección para realizar una tracción y efectuar una pequeña incisión con bisturí. Posteriormente, se introdujo una sonda canalada de manera preventiva para evitar daños en los órganos. Luego, se llevó a cabo una incisión por línea alba sobre la sonda canalada, atravesando el peritoneo para permitir la visualización de las vísceras por parte del cirujano.

Una vez que se localizó el ovario, se procedió a exteriorizarlo y aislarlo para llevar a cabo la ligadura. En el grupo T1 (control), se empleó sutura absorbible de ácido poliglicólico con un patrón de sutura de Miller modificado. En el grupo T2 (pinza), se realizó un barrido con una pinza mosquito recta y se ligó con la pinza bipolar estilo bayoneta del Electrocauterio LED SPA SURTRON 160, Código 10100.30, proveniente de Italia. De esta manera, se ligaron los pedículos ováricos izquierdo y derecho, asegurándose de que no hubiera sangrado.

El cierre de la incisión abdominal se llevó a cabo capa por capa, comenzando por las fascias musculares con un patrón de sutura continua anclada, utilizando un biomaterial de sutura multifilamento absorbible de calibre 2-0, 1/2 círculo de 25 mm y punta redonda. Para cerrar la piel, se aplicó una sutura subdérmica con ácido poliglicólico y aguja de 3/8 de círculo de 30 mm con punta cortante.

En cada paciente de ambos grupos, se registraron los siguientes tiempos del procedimiento:

- Tiempo del proceso desde la inducción
- Tiempo desde que empieza la cirugía
- Tiempo desde el corte de la vena y arteria ovárica
- Tiempo total de la cirugía
- Tiempo en que tiene reflejo ocular después de la cirugía

Fase 2:

Posteriormente se evaluó el dolor posquirúrgico mediante la escala de Glasgow, y se verificó si presentaba dolor (Brondani, y otros, 2014).

24 horas después, se realizó una nueva evaluación para determinar la presencia de dolor, si interfirió en su zona de confort y su comportamiento.

Postoperatorio

- Escala de Glasgow
- Ecografía de control para descartar hemorragia

Fase 3:

Para analizar los datos se utilizó la prueba T student y de Kruskal Wallis para comparar los 2 tratamientos para variables independientes.

3. Resultados

En el marco de los resultados de la presente investigación, se incluyó un total de 30 gatas mestizas, las cuales fueron clasificadas en dos grupos de tratamiento: T. Control y T. Pinza. La totalidad (100%) de las gatas presentó un estado de salud óptimo durante la revisión. En cuanto a la edad, el grupo de tratamiento control tenía una media de 20,27 meses con una desviación estándar de $\pm 11,67$, mientras que el grupo de tratamiento pinza presentaba una media de 21,33 meses con una desviación estándar de $\pm 13,32$.

En relación con el peso, se observó que el grupo de tratamiento control tenía un peso promedio de $2,69 \pm 0,52$ desviación estándar, mientras que el grupo de tratamiento pinza mostraba un peso de $3,08 \pm 0,74$ desviación estándar ($P > 0,005$).

En cuanto al comportamiento, en el grupo de tratamiento control, se identificaron 5 gatas inquietas y 10 tranquilas. Por otro lado, en el grupo de tratamiento pinza, se registraron 6 gatas inquietas y 9 tranquilas. Todas las comparaciones arrojaron un valor de $p > 0,5$, indicando que no existen diferencias estadísticas significativas entre los grupos y que, por

lo tanto, se puede afirmar que ambos grupos eran homogéneos en términos de comportamiento.

Tabla 2

Tiempo de los tratamientos

Variable	Control (n=15)	Pinza (n=15)	Valor p
Ketamina (s)	66,73 (6,56)	67,53 (4,55)	0,700
Propofol (s)	96,00 (6,19)	96,67 (5,50)	0,757
Total, Anestesia (s)	162,73 (10,93)	164,20 (6,13)	0,654
Tiempo cirugía (min)	42,27 (2,91)	35,93 (1,53)	< 0,000
Corte (s)	0	4,33 (0,82)	Sd
Reflejo palpebral (s)	275,87 (83,26)	289,60 (72,72)	0,634

En la tabla podemos observar como las variables de ketamina, propofol, tiempo total de anestesia, corte y reflejo palpebral son iguales, mientras que en el tiempo total de cirugía es menor como lo indica en la tabla de T student.

Tabla 3

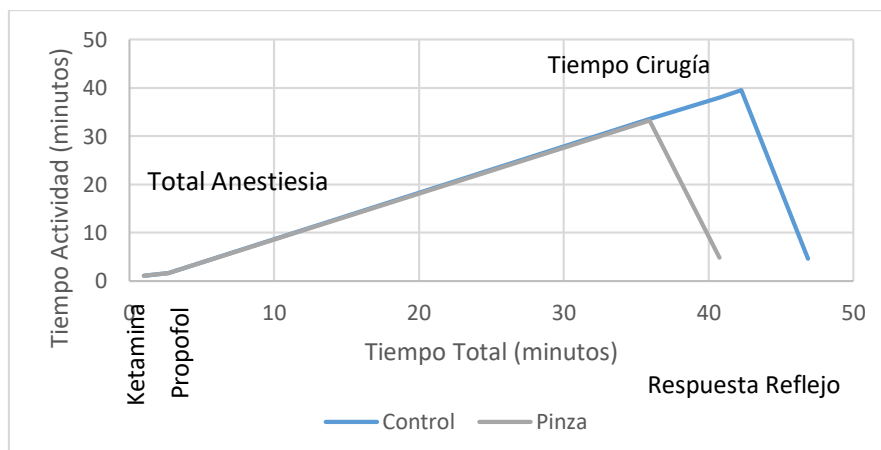
Dolor de los tratamientos

	Control	Pinza	Valor H	Valor p
Escala 1	1	1	0,10	0,695
Escala 2	1	1	0,10	0,709

No hay diferencia significativa en el dolor por más que haya parecido en la prueba Kruskall y Wallis no hay, el dolor es estadísticamente igual, pero con la pinza es más corto en relación con el tiempo, por lo que la técnica es favorable ya que no sufrió ningún animal.

Figura 1

Diferencia de tiempo entre T1 (control) y T2 (pinza)



En el gráfico observamos como el tiempo de cirugía de pinza en comparación a control es más corto.

4. Discusión

En la actualidad, el avance de la tecnología en medicina veterinaria representa un nuevo horizonte que promete beneficios significativos. Estudios previos han concluido que las técnicas modernas respaldadas por tecnología no solo mejoran el bienestar de los pacientes, sino que también son menos invasivas, generan menor dolor y permiten una recuperación más rápida. Este enfoque contribuye a reducir el estrés de los animales, ya que pueden reincorporarse a sus actividades cotidianas de manera más eficiente (Alonso, 2018).

El uso de animales en cirugías ha experimentado un notable desarrollo en la última década a nivel mundial, con un aumento significativo en la variedad de técnicas empleadas (Nelson & Guillermo, 2020). En el presente estudio, la aplicación de la pinza bipolar ha demostrado tener un impacto positivo en la Ovariectomía (OVE) en gatas, manteniendo a los pacientes sin evidencia de dolor de acuerdo con la escala de Gasglow. Este resultado respalda la confiabilidad de la pinza bipolar como un método efectivo, cuyo propósito es minimizar el dolor, acelerar la recuperación y reducir el trauma asociado.

La evaluación del dolor mediante la escala de Gasglow, permitió analizar los niveles de dolor en las pacientes de los grupos T1 y T2 posquirúrgico inmediato, así como 24 horas después. Los resultados favorecieron el uso de la pinza bipolar, destacando la eficacia de esta prueba como una herramienta fácil y efectiva.

Dada la escasez de información sobre esterilizaciones en gatas de compañía, este estudio busca contribuir al establecimiento del uso adecuado y beneficioso de la pinza bipolar estilo bayoneta. Se espera que los resultados obtenidos fomenten investigaciones futuras, consolidando así la utilidad continua de esta técnica en el ámbito veterinario.

5. Conclusiones

En el marco de la presente investigación, los resultados obtenidos arrojan evidencia contundente sobre la marcada eficacia del tratamiento con la pinza bipolar estilo bayoneta en comparación con el tratamiento de control, especialmente en lo que respecta al factor tiempo. Se observa una ausencia de variación significativa entre los tratamientos T1 y T2, validando así el uso de la pinza bipolar en la Ovariectomía (OVE) en gatas.

- La pinza bipolar en OVE no solo se destaca por su eficacia, sino también por ser una herramienta de notable seguridad, eficiencia y rapidez. Estos hallazgos sugieren que podría considerarse como una opción prioritaria para llevar a cabo la esterilización en gatas.
- Además, se evidencia que la aplicación de la pinza bipolar contribuye de manera notable a la reducción del dolor postoperatorio, favoreciendo una recuperación más rápida y minimizando el trauma asociado. En comparación con la cirugía convencional, se aprecia una disminución significativa en el tiempo requerido para el procedimiento, consolidando así la pinza bipolar como una alternativa que no solo optimiza la eficacia del tratamiento, sino que también mejora la experiencia global del paciente felino durante el proceso de esterilización.

6. Conflicto de intereses

Los autores declaran que no existe conflicto de intereses posible.

7. Declaración de contribución de los autores

Todos los autores contribuyeron significativamente en la elaboración del artículo.

8. Costos de financiamiento

La presente investigación fue financiada en su totalidad con fondos propios de los autores.

9. Referencias Bibliográficas

- Alonso, G. (2018). Cirugía de mínima invasión en veterinaria: evolución, impacto y perspectivas para el futuro. Revisión. *Revista de la Facultad de Medicina Veterinaria y de Zootecnia*, 65(1). <https://doi.org/10.15446/rfmvz.v65n1.72035>
- Altamira, J., León, R., & Castañeda, H. (2020). Dexmedetomidina en el bloqueo del plano transversal del abdomen. *Ciencia Huasteca Boletín Científico de la Escuela Superior de Huejutla*, 8(16), 34-39. <https://doi.org/10.29057/esh.v8i16.5711>
- Brondani, J., Luna, S., Crosignani, N., Redondo, J., Granados, M., Bustamante, H., . . . Otero, P. (2014). Validez y confiabilidad de la versión en español de la escala multidimensional de la UNESP-Botucatu para evaluar el dolor postoperatorio en gatos. *Archivos de medicina veterinaria*, 46(3). <http://dx.doi.org/10.4067/S0301-732X2014000300020>
- Cajas, C. (2018). Factors associated with post-surgical wound complications. General Surgery, IESS General Hospital, Milagro. *Revista Científica de Investigación*

actualización del mundo de las Ciencias, 3(1). doi:10.26820/reciamuc/3. (1).
enero.2019.464-482

Granados, J. (2017). Estudio clínico de la ovariectomía laparoscópica mediante instrumental de 3 y 5mm de diámetro en la especie canina. (*Tesis Doctoral*. Universidad de Extremadura, España.
https://dehesa.unex.es/bitstream/10662/6298/1/TDUEX_2017_Granados_Ortega.pdf

Krecic, M., Velineni, S., Meeus, P., Fan, H., & Loenser, M. (2018). Diagnostic performances of two rapid tests for detection of feline leukemia virus antigen in sera of experimentally feline leukemia virus-infected cats. *Journal of Feline Medicine and Surgery Open Reports*, 4(1). doi:10.1177/2055116917748117

López-Iglesias, B., Frías-Argüello, V., García-Rodríguez, J., & Ángel-Hernández, A. (2022). Minimum invasive ovariectomy technique in canines in México. *Jóvenes en la ciencia - Revista de divulgación de la ciencia*, 14.
<https://doi.org/10.15174/jc.2022.3472>

Nelson, R., & Guillermo, C. (2020). *Medicina interna de pequeños animales* (6a ed.). (G. Asis, Ed.) Servet Diseño y Comunicación S.L.
<https://www.casadellibro.com/libro-medicina-interna-de-pequenos-animales-6-ed/9788418339240/11717095>

Rojas, P., León, D., & Falcón, N. (2019). Características de los perros y gatos bajo control reproductivo quirúrgico registrados en la Municipalidad de Los Olivos, Lima, Perú. Periodo 2015-2016. *Revista de Investigaciones Veterinarias del Perú*, 30(2). <http://dx.doi.org/10.15381/rivep.v30i2.16093>

Salas, Y., Aburto, E., Alonso, R., Márquez, A., Corona, H., & Romero, L. (2016). Association of histological features with potential risk factors and survival in canine mammary tumors. *Veterinaria Mexico OA*, 3(1).
doi:10.21753/vmoa.3.1.359

Serra, S., Palomares, P., Pinto, M., & Almeida, E. (2015). Cannabinoides: utilidad actual en la práctica clínica. *Grupo Ángeles*, 13(4), 240-255.
<https://www.medigraphic.com/pdfs/actmed/am-2015/am154f.pdf>

Sontas, B., Gürbulak, K., & Ekici, H. (2007). Síndrome del ovario remanente en la perra. *Archivos de medicina veterinaria*, 39(2). <http://dx.doi.org/10.4067/S0301-732X2007000200002>

Toledo-Valdez, C., Rivera-Barreno, R., Talamantes-Lima, I., Bustos-Varela, J., García-Herrera, R., & Rodríguez-Alarcón, C. (2021). Revisión sistemática de las

diferentes técnicas quirúrgicas de contracepción en gatas. *Abanico veterinario*, 11. https://www.scielo.org.mx/scielo.php?script=sci_arttext&pid=S2448-61322021000100203#B6

White, S. (2020). *High-Quality, High-Volume Spay and Neuter and Other Shelter Surgeries*. doi:10.1002/9781119646006

El artículo que se publica es de exclusiva responsabilidad de los autores y no necesariamente reflejan el pensamiento de la **Revista Conciencia Digital**.



El artículo queda en propiedad de la revista y, por tanto, su publicación parcial y/o total en otro medio tiene que ser autorizado por el director de la **Revista Conciencia Digital**.



Indexaciones



