

Revista científica evaluado por pares

ISSN: 2697-3391

Anatomía Digital



Vol. 5 Nùm. 3.1

2022

Inmunidad

AD Anatomía
Digita

www.anatomiadigital.org

www.cienciadigitaleditorial.com

JULIO 2022

Anatomía Digital, es editada por la editorial de prestigio Ciencia Digital, Ecuador tiene una periodicidad trimestral, acepta el envío de trabajos originales, en castellano, portugués e inglés para la aceptación y publicación de artículos científicos relacionados con las Ciencias de la Salud.

ISSN: 2697-3391 Versión Electrónica

Los aportes para la publicación están orientados a la transferencia de los resultados de investigación, innovación y desarrollo, con especial interés en:

- Artículos originales: incluye trabajos inéditos que puedan ser de interés para los lectores de la revista 2.
- Casos Clínicos: informe excepcional, raro, infrecuente que irá acompañado de una revisión del estado del arte 3.
- Comunicaciones Especiales: manuscritos de formato libre (documentos de consenso, formación continuada, informes técnicos o revisiones en profundidad de un tema) que se publicarán habitualmente por invitación
- Análisis y opiniones de expertos de reconocido prestigio nacional e internacional sobre educación médica.
- Abarcará todos los niveles de la educación médica y de los profesionales de las ciencias de la salud, desde el pregrado y posgrado hasta la formación continua, con el fin de analizar las experiencias y estimular nuevas corrientes de pensamiento en el campo de la educación médica. Servirá como un foro de innovación en la disciplina de educación médica, con el mayor rigor académico posible.



EDITORIAL CIENCIA DIGITAL



Contacto: Anatomía Digital, Jardín Ambateño,
Ambato- Ecuador

Teléfono: 0998235485 – (032)-511262

Publicación:

w: www.anatomiadigital.org

w: www.cienciadigitaleditorial.com

e: luisefrainvelastegui@cienciadigital.org

e: luisefrainvelastegui@hotmail.com

Director General

DrC. Efraín Velastegui López. PhD. ¹

"Investigar es ver lo que todo el mundo ha visto, y pensar lo que nadie más ha pensado".

Albert Szent-Györgyi

¹ Magister en Tecnología de la Información y Multimedia Educativa, Magister en Docencia y Currículo para la Educación Superior, Doctor (PhD) en Conciencia Pedagógicas por la Universidad de Matanza Camilo Cien Fuegos Cuba, cuenta con más de 60 publicaciones en revista indexadas en Latindex y Scopus, 21 ponencias a nivel nacional e internacional, 13 libros con ISBN, en multimedia educativa registrada en la cámara ecuatoriano del libro, una patente de la marca Ciencia Digital, Acreditación en la categorización de investigadores nacionales y extranjeros Registro REG-INV- 18-02074, Director, editor de las revistas indexadas en Latindex Catalogo Ciencia digital, Conciencia digital, Visionario digital, Explorador digital, Anatomía digital y editorial Ciencia Digital registro editorial No 663. Cámara ecuatoriana del libro, Director de la Red de Investigación Ciencia Digital, emitido mediante Acuerdo Nro. SENESCYT-2018-040, con número de registro REG-RED-18-0063.

PRÓLOGO

El desciframiento del genoma humano es el símbolo de esta nueva etapa, que mezcla las utopías de la ciencia con la realidad médica.

La práctica de una Medicina científica técnicamente rigurosa y, al mismo tiempo, humana, me trae la imagen de innumerables doctores a través de los años. La integridad moral del insigne médico, científico y humanista es el mejor ejemplo a seguir. “no hay enfermedades sino enfermos”, si bien esta sentencia de genial clarividencia parece haber sido emitida con anterioridad por el eminente fisiólogo Claude Bernard. Su interés por todo lo que rodea al ser humano con espíritu renacentista, su capacidad de llevar a la práctica sus conocimientos y su buena disposición comunicativa lo han convertido en paradigma del galeno completo. Marañón es una de las mentes más brillantes del siglo XX, un espíritu humanístico singular, una referencia indiscutible e inalcanzable. No es fácil en estos tiempos desmemoriados y frívolos continuar por la luminosa senda que dejó abierta. Sirva de faro orientador esta figura clave de la historia de la Medicina y del Humanismo Médico, especialmente a quienes ignoran o desdeñan el pasado y se pierden en las complejidades del presente. Anatomía Digital, es editada por la editorial de prestigio Ciencia Digital, Ecuador tiene una periodicidad trimestral, acepta el envío de trabajos originales, en castellano, portugués e inglés para la aceptación y publicación de artículos científicos relacionados con las Ciencias de la Salud, orientada a la transferencia de los resultados de investigación, innovación y desarrollo, Abarcará todos los niveles de la educación médica y de los profesionales de las ciencias de la salud, desde el pregrado y posgrado hasta la formación continua, con el fin de analizar las experiencias y estimular nuevas corrientes de pensamiento en el campo de la educación médica. Servirá como un foro de innovación en la disciplina de educación médica, con el mayor rigor académico posible.

Índice

1. Validación de la punción aspiración con aguja fina guiada por ecografía en el diagnóstico de cáncer de tiroides

(Jhoana Elizabeth Fernández Morocho, Maria Emilia García Rivera, Paula Belén Álvarez Orellana, Katherine Lucía Gordón Reyes, Nataly Alexandra Jadan Sumba)

06-25

2. Immunization-associated myocarditis post mRNA COVID-19 vaccination: a review article


(Roberto David Flores Núñez)

26-42

Validación de la punción aspiración con aguja fina guiada por ecografía en el diagnóstico de cáncer de tiroides

Validation of ultrasound-guided fine-needle aspiration in the diagnosis of thyroid cancer

- ¹ Jhoana Elizabeth Fernández Morocho  <https://orcid.org/0000-0003-4236-2213>
Ministerio de Salud Pública, Hospital Aida León de Rodríguez Lara, Cuenca, Ecuador, jhoaely@hotmail.com
- ² María Emilia García Rivera  <https://orcid.org/0000-0003-4507-1331>
Ministerio de Salud Pública, Hospital Vicente Corral Moscoso, Cuenca, Ecuador, garcia@es.uazuay.edu.ec
- ³ Paula Belén Álvarez Orellana  <https://orcid.org/0000-0002-7345-0315>
Ministerio de Salud Pública, Hospital Vicente Corral Moscoso, Cuenca, Ecuador, email paulabao1101@gmail.com
- ⁴ Katherine Lucía Gordón Reyes  <https://orcid.org/0000-0001-6905-5876>
Ministerio de Salud Pública, Hospital Vicente Corral Moscoso, Cuenca, Ecuador, email Katty.gordonr@gmail.com
- ⁵ Nataly Alexandra Jadan Sumba  <https://orcid.org/0000-0003-1750-8874>
Ministerio de Salud Pública, Hospital Vicente Corral Moscoso, Cuenca, Ecuador, email: naty.jadan30@gmail.com



Artículo de Investigación Científica y Tecnológica

Enviado: 28/05/2022

Revisado: 11/06/2022

Aceptado: 01/07/2022

Publicado: 19/07/2022

DOI: <https://doi.org/10.33262/anatomiadigital.v5i3.1.2234>

Cítese: Fernández Morocho, J. E., García Rivera, M. E., Álvarez Orellana, P. B., Gordón Reyes, K. L., & Jadan Sumba, N. A. (2022). Validación de la punción aspiración con aguja fina guiada por ecografía en el diagnóstico de cáncer de tiroides. *Anatomía Digital*, 5(3.1), 6-25. <https://doi.org/10.33262/anatomiadigital.v5i3.1.2234>



ANATOMÍA DIGITAL, es una Revista Electrónica, Trimestral, que se publicará en soporte electrónico tiene como misión contribuir a la formación de profesionales competentes con visión humanística y crítica que sean capaces de exponer sus resultados investigativos y científicos en la misma medida que se promueva mediante su intervención cambios positivos en la sociedad. <https://anatomiadigital.org>
La revista es editada por la Editorial Ciencia Digital (Editorial de prestigio registrada en la Cámara Ecuatoriana de Libro con No de Afiliación 663) www.celibro.org.ec

Esta revista está protegida bajo una licencia Creative Commons AttributionNonCommercialNoDerivatives 4.0 International. Copia de la licencia: <http://creativecommons.org/licenses/by-nc-nd/4.0/>

Palabras

claves: biopsia con aguja fina, nódulo tiroideo, neoplasias de la tiroides.

Keywords:

fine needle biopsy, thyroid nodule, thyroid neoplasms.

Resumen

Introducción: la punción aspiración con aguja fina ha desempeñado un papel esencial en la evaluación del paciente con nódulo tiroideo, siendo un método rápido, mínimamente invasivo, con re inserción rápida a sus actividades. **Objetivo:** determinar la validez de la Punción Aspiración con Aguja Fina (PAAF) guiada por ecografía en el diagnóstico de cáncer de tiroides en pacientes del Hospital José Carrasco Arteaga durante el año 2017. **Metodología:** estudio de validación de pruebas diagnósticas que comparó la punción aspiración con aguja fina guiada por ecografía con la histopatología (gold estándar). Participaron 236 pacientes que cumplieron los criterios de inclusión. Para el análisis se aplicaron frecuencias y porcentajes, desviación estándar y media, según variables cuantitativas y cualitativas respectivamente, para la validación de la PAAF se realizaron pruebas de sensibilidad, especificidad, valor predictivo positivo y negativo. Se aplicaron los procesos bioéticos respectivos. **Resultados:** el 73,78% de pacientes tuvieron más de 48 años (media de 56,52, DS +/- 13,51). Según la clasificación de Bethesda la mayoría de los pacientes presentaron atipia con 27,1%, seguido de 26,3% de neoplasia folicular. Por histopatología el 53,8% fueron benignos y el 43,2% corresponde a carcinomas papilares. La sensibilidad fue de 73,39%; especificidad del 57,48%, índice de validez 64,83%; valor predictivo positivo 59,7%; valor predictivo negativo 71,57%; razón de verosimilitud positivo 1,73, razón de verosimilitud negativo 0,46; índice de Youden 0,31. **Conclusiones:** la PAAF tuvo una mayor sensibilidad que especificidad, sin embargo, no podría ser determinante en el momento del diagnóstico y toma de decisiones.

Abstract

Introduction: fine needle aspiration has played an essential role in the evaluation of the patient with thyroid nodule, being a fast, minimally invasive method and the patient will quickly be reintegrated into his activities. **Objective:** to determine the validity of the Fine Needle Aspiration Puncture (FNAP) guided by ultrasound in the diagnosis of thyroid cancer in patients of the José Carrasco Arteaga Hospital in 2017. **Methodology:** validation study of diagnostic tests that compared fine needle aspiration

puncture guided by ultrasound with histopathology (gold standard); 236 patients accomplished inclusion criteria. For the analysis, frequencies and percentages, standard deviation and mean were applied, according to quantitative and qualitative variables respectively; for the validation of the FNAP, tests of sensitivity, specificity, positive and negative predictive value were performed. The respective bioethical processes were applied. **Results:** 73.78% of patients were over 48 years old (mean of 56.52, SD +/- 13.51). According to the Bethesda classification, most patients presented atypia with 27.1%, followed by 26.3% of follicular neoplasia. By histopathology, 53.8% were benign with 43.2% of papillary carcinomas. The sensitivity was 73.39%; specificity 57.48%, validity index 64.83%; positive predictive value 59.7%; negative predictive value 71.57%; positive likelihood ratio 1.73, negative likelihood ratio 0.46; Youden index 0.31, Cohen's Kappa index 0.31. **Conclusions:** The FNAP had a greater sensitivity than specificity; however, it could not be decisive at the time of diagnosis and decision-making.

Introducción

La tiroides es una glándula endócrina situada en la base del cuello, cuya función es la producción de hormonas tiroideas T3 (triyodotironina) y T4 (tiroxina), responsables del metabolismo del organismo ⁽¹⁾. El cáncer de tiroides, es el tumor endócrino más frecuente a nivel mundial ⁽²⁾, representando más del 90% de estas neoplasias, además del 1% de los cánceres a nivel general, a su vez el 90% de casos diagnosticados de esta patología surgen de células foliculares, y en este grupo, el papilar es el más común (90%), seguido de la neoplasia folicular (10%) ⁽³⁾.

En lo que respecta a la etiología del cáncer tiroideo, se han enunciado diversos factores que podrían estar relacionados con su ocurrencia como: el genético con mutaciones y metilación de genes específicos de tiroides, la alteración de vías metabólicas intracelulares y algunos factores relacionados con ambiente. Su diagnóstico preoperatorio continúa siendo un verdadero reto, debido a que los métodos para definir benignidad y malignidad tienen aún cierto rango de error. Concretamente, la biopsia por punción con aguja fina, ha mejorado el manejo clínico del nódulo tiroideo, permitiendo disminuir a menos de la mitad el número de intervenciones quirúrgicas, no obstante, aunque se ha aceptado a nivel mundial su gran utilidad diagnóstica, esta técnica presenta limitaciones importantes que están relacionadas con la toma adecuada de la muestra ⁽⁴⁾.

El presente estudio tuvo como objetivo determinar la validez de la punción aspiración con aguja fina guiada por ecografía en el diagnóstico de cáncer de tiroides, contrastando estos resultados con hallazgos histopatológicos obtenidos en la pieza quirúrgica. El presente informe expondrá inicialmente el estado del arte, conceptos y bases teóricas sobre el cáncer tiroideo, seguidamente se explicará el diseño metodológico aplicado en la investigación, posteriormente se presentarán los resultados encontrados, luego se discutirán los datos obtenidos comparándolos con una revisión exhaustiva de la literatura en base a evidencias científicas existentes y se terminará con las conclusiones y recomendaciones sobre el tema propuesto⁽⁵⁾

Metodología

Tipo de estudio, se realizó un estudio de validación de pruebas diagnósticas para evaluar la punción aspiración con aguja fina guiada por ecografía en el diagnóstico de cáncer de tiroides en el hospital José Carrasco Arteaga, Cuenca 2017. Se consideró como prueba de oro la histopatología.

Área de estudio, se realizó en el Servicio de Cirugía Oncológica del Hospital José Carrasco Arteaga, ubicado en la ciudad de Cuenca, Provincia del Azuay, perteneciente a la Zona 6 de Salud del Ecuador.

Unidad de análisis, pacientes ingresados en el Área de Cirugía Oncológica del Hospital José Carrasco durante el año 2017.

Universo y muestra: con el programa epiDat 3.1, con una sensibilidad de 65 % y especificidad de 72%, prevalencia de 12%, potencia 80, se calculó una muestra de 159 pacientes, pero se trabajó con el universo que fue de 236 usuarios atendidos en el Servicio de Cirugía Oncológica del Hospital José Carrasco durante el período de estudio.

Criterios de inclusión:

- Pacientes mayores de 28 años a quienes se les realizó tiroidectomía con previa punción aspiración con aguja fina guiada por ecografía.
- Usuarios con resultado de estudio histopatológico de tiroides.

Exclusión:

- Pacientes con historias clínicas con datos incompletos.
- Operacionalización de variables.

Procedimientos, técnicas e instrumentos

Instrumentos y técnicas de recolección: la información fue recolectada por medio de un formulario elaborado por la autora (validado con alfa de Cronbach 0,8), mismo que

recogió variables sociodemográficas, clínicas y de las pruebas de precisión diagnóstica propuestas para el presente estudio.

Los datos fueron recogidos por la autora del estudio, inicialmente se realizó una búsqueda en los registros del Servicio de Cirugía Oncológica del Hospital José Carrasco Arteaga de pacientes con diagnóstico de neoplasias tiroideas, luego de lo cual se revisó individualmente los expedientes del archivo clínico de cada uno de los participantes, se incluyeron las personas mayores de 28 años, de ambos sexos, con resultados en su historia clínica tanto de PAAF como de prueba histopatológica de la pieza quirúrgica, se excluyeron a usuarios con datos incompletos o aquellos que no tenían registro de la prueba a contrastar o la gold estándar. Finalmente se llenaron los formularios de recolección de datos, para luego ingresar la información en una matriz de Excel.

Plan de tabulación y procedimientos de análisis

La información de los formularios fue tabulada mediante el programa Microsoft Excel, posteriormente fue analizada por medio del programa SPSS versión 20.

Los resultados fueron presentados por medio de tablas personalizadas, aplicándose para variables cualitativas frecuencias y porcentajes y para las cuantitativas, media y desviación estándar.

El valor diagnóstico de la punción de aspiración con aguja fina guiada por ecografía fue evaluado por pruebas de sensibilidad, especificidad, valor predictivo positivo y valor predictivo negativo, test de Youden, valor de verosimilitud negativo y valor de verosimilitud positivo.

Resultados

Tabla 1.

Distribución de 236 pacientes tiroidectomizados en el Área de Cirugía Oncológica del Hospital José Carrasco Arteaga según características sociodemográficas. 2017

		Frecuencia	Porcentaje
Edad *	28 – 37 años	27	11,4%
	38 – 47 años	35	14,8%
	48 – 57 años	59	25%
	58 – 67 años	56	23,7%
	> 65 años	59	25%
	Total	236	100%
Sexo	Hombre	16	6,8%
	Mujer	220	93,2%
	Total	236	100%

*Media: 56.52 DS +/- 13.51

Fuente: Base de datos. Elaboración: los autores.

Como se puede observar en la tabla el 73,7% de los pacientes fueron mayores de 48 años, con una media de 56,52, DS +/- 13,51. Con respecto al sexo hay una relación mujer hombre de 13/1.

Tabla 2.

Incidencia de cáncer de tiroides en 236 pacientes tiroidectomizados en el Área de Cirugía Oncológica del Hospital José Carrasco Arteaga. 2017.

		Cáncer de Tiroides	
		Frecuencia	Porcentaje
Histopatología	Benigno	127	53,8%
	Maligno	109	46,2%
	Total	236	100%

Fuente: Base de datos. Elaboración: la autora.

En esta tabla de los 236 tiroidectomizados el resultado de anatomía patológica reportó 53,8% son lesiones benignas y el 46,2% son malignas.

Tabla 3.

Distribución según el tipo de Cáncer de Tiroides de 236 pacientes tiroidectomizados en el Área de Cirugía Oncológica del Hospital José Carrasco Arteaga. 2017

		Frecuencia	Porcentaje
Histología	Carcinoma papilar	102	93,6%
	Carcinoma folicular	3	2,8%
	Carcinoma anaplásico	1	0,9%
	Carcinoma medular	3	2,8%
	Total	109	100%

Fuente: Base de datos. Elaboración: la autora.

Dentro de los tipos de cáncer el carcinoma papilar fue el más frecuente con un 93,6% encontrándose una relación de 9 a 1 de frente al resto de carcinomas.

Tabla 4.

Distribución según clasificación de Bethesda por PAAF del Cáncer de Tiroides de 236 pacientes tiroidectomizados en el Área de Cirugía Oncológica del Hospital José Carrasco Arteaga. 2017

		Frecuencia	Porcentaje
Resultados PAAF	No diagnóstico o Insatisfactorio	10	4,2%
	Benigno	28	11,9%
	Atípía	64	27,1%
	Neoplasia folicular	62	26,3%
	Sospecha de malignidad	44	18,6%
	Maligno	28	11,9%
	Total	236	100%

Fuente: Base de datos. Elaboración: la autora.

Según la clasificación de Bethesda para diagnóstico con punción por aspiración con aguja fina, se observó que 64 pacientes (27,1%) presentaban atípía, seguido de 62 (26,3%) con diagnóstico de neoplasia folicular, por otro lado, de 44 personas (18,6%) tuvieron un resultado de sospecha de malignidad y 28 (11,9%) fueron considerados como malignos y bajo la misma cifra como benignos, 10 (4,2%) participantes correspondieron a Bethesda I.

Tabla 5.

Resultados de la punción aspiración con aguja fina guiada por ecografía en 236 pacientes tiroidectomizados en el Área de Cirugía Oncológica del Hospital José Carrasco Arteaga. 2017

PAAF	Cáncer de tiroides		
	Positiva	Negativa	Total
Positiva	28	10	38
Negativa	106	92	198
Total	134	102	236
IC (95%)			
Sensibilidad	20.90	13.64	28.15
Especificidad	90.20	83.94	96.46
Valor predictivo positivo	73.68	58.37	89

Fuente: base de datos. Elaboración: la autora

En el presente estudio se obtuvo una sensibilidad para la PAAF de 20,90% lo cual correspondió a la proporción de individuos verdaderamente positivos, en lo que respecta a la especificidad fue de 90,20% indicando así la probabilidad de tener un resultado verdaderamente negativo para cáncer de tiroides.

Tabla 6.

Prueba de referencia de resultados por punción aspiración con aguja fina guiada por ecografía versus resultados de histopatología en 236 pacientes tiroidectomizados en el Área de Cirugía Oncológica del Hospital José Carrasco Arteaga. 2017

PAAF	Histología		
	Positiva	Negativa	Total
Positiva	80	54	134
Negativa	29	73	102
Total	109	127	236
IC (95%)			
Sensibilidad	73.39	64.64	82.15
Especificidad	57.48	48.49	66.47
Índice de Validez	64.83	58.53	71.13
Valor predictivo positivo	59.7	51.02	68.38
Valor predictivo negativo	71.57	62.32	80.81
Índice de Youden	0.31	0.19	0.43
Razón de verosimilitud positivo	1.73	1.37	2.18
Razón de verosimilitud negativo	0.46	0.33	0.65

Fuente: base de datos. Elaboración: la autora.

La sensibilidad de la PAAF fue 73,39% lo que corresponde a la proporción de individuos enfermos identificados por dicha prueba, en cuanto a la especificidad resultó ser de 57,48% mostrando ser ésta la probabilidad de tener un resultado verdaderamente negativo, la proporción de pacientes clasificados correctamente fue del 64,83%, la probabilidad condicional de que la prueba de PAAF diagnostique al cáncer de tiroides es de 59,7%. La diferencia entre la tasa de verdaderos positivos y falsos positivos fue de 0,31, la probabilidad de identificación de pacientes que tendrán cáncer de tiroides mediante la PAAF es de 1,73.

Figura 1.

Curva ROC de comparación de la prueba punción aspiración con aguja fina guiada por ecografía versus resultados de histopatología de 236 pacientes tiroidectomizados en el Área de Cirugía Oncológica del Hospital José Carrasco Arteaga. 2017.

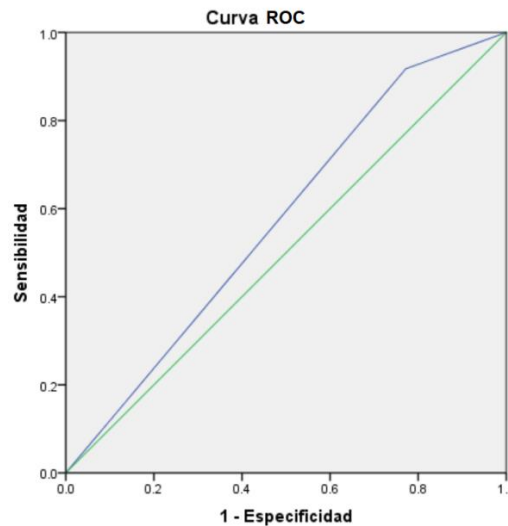


Tabla 7.

Área bajo la curva

Área bajo la curva				
Intervalo de confianza 95%				
Área	Valor p	Error estándar	Límite inferior	Límite superior
0.573	0.054	0.037	0.5	0.646

Fuente: base de datos. Elaboración: la autora.

Se pudo observar según la curva ROC que, de un total de 109 casos positivos y 127 negativos, que la PAAF tiene un área cubierta de 0.573 lo que equivale a un 57% en términos de definir de manera precisa una neoplasia con un valor de p que no muestra diferencias estadísticamente significativas.

Discusión

La enfermedad nodular tiroidea es frecuente motivo de consulta médica, su forma de presentación es variable y puede ir desde un simple nódulo en un lóbulo de la glándula, hasta la aparición de una adenomegalia cervical con presencia de síntomas compresivos, por lo que debe ser evaluada para realizar el abordaje terapéutico oportuno.

No obstante, el diagnóstico de un nódulo tiroideo, se hace frecuentemente gracias a la ecografía, la cual permite la identificación de lesiones pequeñas, con hallazgos incidentales en la mayoría de casos, sin embargo, la evaluación de los pacientes que acuden a consulta con sintomatología referida a enfermedad tiroidea, resultan un verdadero reto para el profesional de la salud, ya que se ve confrontado en la decisión de la praxis de una biopsia por aspiración con aguja fina con la finalidad de descartar una neoplasia glandular tiroidea, y esto como es evidente conlleva a costos en salud así como la preocupación y ansiedad por parte del paciente, obligando al médico a desarrollar un ejercicio clínico muy juicioso, de manera que no deje pasar inadvertidamente un cáncer tiroideo ⁽⁶⁾.

Los resultados de la presente investigación brindan información que permite validar en nuestro medio, la concordancia de la punción aspiración por aguja fina con guía ecográfica frente a los resultados anatomopatológicos de la pieza quirúrgica.

En el estudio participaron 236 pacientes, el 73.7% de personas que presentaron neoplasias tiroideas fueron mayores de 48 años, con una media de 56.52, DS +/- 13.51, siendo las mujeres las que desarrollaron la patología en un 93.8% de casos. Cifras que concuerdan con otros autores como Jeelani et al, quienes evidenciaron que de un total de 400 pacientes estudiados, hubo una relación hombre - mujer de 1: 4.4, correspondiendo a una frecuencia del 81.5% para las mujeres y un 18.5% para varones ⁽⁷⁾.

Jácome, en Quito, encontró que el 94% de mujeres versus el 6% de varones presentaron dicha patología, las edades que reportaron mayor porcentaje fueron entre los 41 a 50 años con un 30% ⁽⁷⁾. Chala et al, en 1467 pacientes con nódulos tiroideos, concluyeron que se presentó en un 10,2 % hombres y 89,8 % mujeres ⁽⁶⁾. Rojo y colaboradores, en Cuba, en el año 2013, observaron que el grupo de edad con mayor predominancia para Ca Tiroideo fue el de 40 – 49 años, y el género femenino la presentó en un 87.8% ⁽⁸⁾. Granel et al, concluyó que el 69.8% fueron mujeres y 30,2% hombres ⁽⁹⁾.

En lo que respecta a la categorización y estratificación del Ca Tiroideo, nuestros resultados muestran que según Bethesda la punción por aspiración con aguja fina evidenció que 64 pacientes (27,1%) presentaban atipía (categoría III), seguido de 62 (26,3%) diagnóstico de neoplasia folicular (categoría IV), por otro lado de 44 personas (18,6%) tuvieron un resultado de sospecha de malignidad (categoría V) y 28 (11,9%) fueron encasillados como malignos (categoría VI), con el mismo porcentaje (11,9%) fueron benignos (categoría II). De acuerdo con la histopatología, se observó que el 53,8% de neoplasias benignas, seguidas de 43,2% del carcinoma papilar, así como un 1,3% para carcinoma medular. Podemos comparar estas cifras con autores como Chala et al, con su estudio en 1467 participantes con nódulo tiroideo, de los cuales a 623 que

requirieron tiroidectomía presentaron 269 carcinomas papilares, 14 foliculares, 4 indiferenciados, 159 bocios, 74 adenomas y 101 tiroiditis ⁽¹⁰⁾.

Rojo, et al en Cuba en el año 2013, concluyó que la mayor cantidad de pacientes fueron clasificados como categoría II de Bethesda con un 52,5%, además la biopsia de parafina permitió identificar lesiones benignas, el bocio multinodular resultó el más reportado (25,9%) y entre las lesiones malignas el carcinoma papilar (16,5%) ⁽⁶⁾. Naz et al, en Bangladesh, observaron 403 casos que fueron diagnosticados benignos (Bethesda II) y 67 Bethesda III (lesión folicular), mientras 22 como malignos o sospechosos de neoplasia (Bethesda V y VI), sin embargo, para la categoría Bethesda II, se encontró que 5 de 45 casos tenían malignidad ⁽⁴⁵⁾. Agrawal et al, reportaron de un total de 281 casos estudiados, 247 (87,90%) fueron benignos, 4 (1,42%) neoplásicos, 5 (1,78%) sospechosos de malignidad, 7 (2,49%) sospechosos de neoplasias foliculares, 11 (3,91 %) con atipía de importancia indeterminada ⁽¹¹⁾.

En Jordania, Aldullah et al, concluyeron que de 499 sometidos a PAAF de tiroides, se encontró una interpretación benigna en 273 participantes (54.7%), atipia de importancia indeterminada en 81 (16.2%), neoplasia folicular en 20 (4%), sospechosa de malignidad en 36 (7.2%), maligna en 32 (6,4%) y no diagnósticos en 57 pacientes (11,4%) ⁽¹²⁾. Chakravarthy et al, observaron que la tasa de malignidad en la muestra de PAAF benigna fue del 25% (10/40) y del 69% (8/13) en aquellos con una lesión folicular de importancia no determinada, alrededor del 80% de los casos benignos y el 89% de las tenían una variante folicular de carcinoma papilar de tiroides ⁽¹³⁾.

En lo que respecta a las pruebas diagnósticas contrastadas, la presente investigación obtuvo los siguientes resultados: el índice de confiabilidad fue del 95%; reportándose una sensibilidad 73,39%; especificidad del 57,48%; índice de validez 64,83%; valor predictivo positivo 59,7%; valor predictivo negativo 71,57%. Resultados similares son los reportados por: Jácome en su investigación con 150 pacientes, encontró una sensibilidad de 57,38% y especificidad de 85,39% para diagnosticar etiología nodular tiroidea⁽¹⁴⁾. Granel et al, en su estudio de 5 años en 112 pacientes, encontró que la PAAF tuvo una sensibilidad de 45,5 %, especificidad de 86,1 % , valor predictivo positivo de 57,7 % y valor predictivo negativo de 79,1 % ⁽¹⁵⁾.

En Jordania, Abdullah et al, al comparar los resultados de la PAAF preoperatoria y el histopatológico luego de procedimiento quirúrgico, se reportó que en una muestra de 101 pacientes, la sensibilidad, especificidad y precisión diagnóstica de la prueba fue de 95.6%, 54.8% y 78.9%, respectivamente, con un valor predictivo positivo correspondió a un 75.4% y el valor predictivo negativo de 89.5% ⁽¹⁶⁾.

Sin embargo valores que contrarrestan con los resultados del presente estudio tenemos que Chakravarthy et al, en la India, con 128 participantes tiroidectomizados, observó

una sensibilidad y especificidad de PAAF guiada por ecografía de 83.9 % y 76.3%, respectivamente, el valor predictivo positivo de 85.2%, valor predictivo negativo de 74.4% y una precisión de 81% en la predicción de malignidad en nódulos tiroideos ≥ 1 cm ⁽¹⁷⁾.

En esta misma línea otra investigación en este país, encontró con una precisión de la citología por PAAF del 80,3% con una sensibilidad del 64,3% y 85.1% de especificidad ⁽¹⁸⁾. A nivel nacional se han encontrado resultados similares a los reportados en la presente investigación, es así que en Quito, Jácome durante los años 2004-2014, en una muestra de 150 pacientes tiroidectomizados, al comparar la PAAF con la histopatología obtuvo una sensibilidad de 57.38% y especificidad de 85.39% para diagnóstico de Ca tiroideo ⁽¹⁹⁾. En SOLCA de la ciudad de Cuenca, en el período 2009-2013, con 415 pacientes con neoplasia tiroidea, se concluyó una sensibilidad=63% (IC95%: 58 – 69), Especificidad=94% (IC95%: 89 – 98), RVP=10.9 (IC95%: 5 – 22) y RVN=0.39 (IC95%: 0.3 – 0.4) ⁽²⁰⁾.

Sin embargo otros estudios muestran diferentes resultados en relación a la validez diagnóstica de la PAAF, así Herrena et al, en una población de 161 pacientes colombianos con nódulo tiroideo, en los cuales se le realizó PAAF se encontró que la sensibilidad fue de 54,5%, especificidad 98%, falsos positivos 1,8%, falsos negativos 4,5%, valor predictivo positivo 75%, valor diagnóstico negativo 98%, precisión diagnóstica 93%, índice de Kappa 0,598 ⁽²¹⁻²⁵⁾. Naz et al, en el año 2014, en Bangladesh, concluyeron que de 528 casos la precisión general de PAAF fue del 80.3% con una sensibilidad de 64.3% y un 85.1% de especificidad ⁽²⁶⁻²⁹⁾.

Jeelani, en su estudio con 400 pacientes con nódulos tiroideos, encontró que la sensibilidad, especificidad y precisión diagnóstica de la PAAF fue de 92.2%, 72.5% y 83.5% respectivamente ⁽³⁰⁾. En España, en un período de 5 años, con 112 participantes, se evidenció al comparar los resultados de la PAAF con la biopsia postoperatoria, una sensibilidad 45,5% (intervalos de confianza 95% [IC95%] 28,1-63,6), especificidad de 86,1% (IC95% 76,5-92,8), valor predictivo positivo de 57,7% (IC95% 36,9-76,6) y valor predictivo negativo de 79,1% (IC95% 69-87,1) ⁽³¹⁻³⁵⁾.

En Colombia, de un total 623 pacientes sometidos tiroidectomía previa PAAF, la sensibilidad encontrada fue de 86,4 %, con una especificidad de 89,4 %, valor diagnóstico de un resultado positivo de 87,5 % y uno negativo de 84,1 % ⁽³⁵⁻⁴⁰⁾.

Cifras muy superiores a las reportadas en nuestra investigación son las descritas por Beevi y col, en su estudio en el año 2018, concluyeron que al correlacionar histopatológicamente las diversas lesiones tiroideas y su evaluación del sistema de Bethesda durante 3 años de estudio, arrojó una sensibilidad de 92,85%, 100% de

especificidad, valor predictivo positivo 100%, valor predictivo negativo 98,8% y 99% de precisión diagnóstica en la detección de tumores malignos por la PAAF ⁽²⁶⁾.

Agrawal et al, realizaron una investigación con correlación citohistopatológica de 134 casos de pacientes con lesiones sugestivas de Ca tiroideo, concluyendo que la sensibilidad, especificidad y precisión diagnóstica del estudio para lesiones malignas fueron de 96.7%, 100% y 97.0% respectivamente para la punción por aguja fina ⁽⁴¹⁻⁴⁶⁾.

Frente a este escenario, exponemos que la presente investigación para ser una prueba diagnóstica tuvo limitaciones en cuanto a las pruebas diagnósticos contrastados, concretamente referidas a las propiedades inherentes a los mismos con respecto a la técnica y la preparación del médico que las realizó, sobre todo en muestras que resultaron insuficientes.

Conclusiones

- En cuanto al reporte histológico más de la mitad de los pacientes presentaron nódulos tiroides de características benignas.
- De acuerdo con la clasificación de Bethesda para diagnóstico con punción por aspiración con aguja fina, se observó que aproximadamente un cuarto de pacientes presentaba atipía y neoplasia folicular.
- La PAAF mostró que tiene una mayor sensibilidad que especificidad, y en la curva ROC, el área cubierta por esta prueba diagnóstica es apenas superior a la mitad sin mostrar diferencias estadísticamente significativas, lo cual, en términos prácticos con los resultados arrojados en el presente estudio, la PAAF no podría definir de manera precisa una neoplasia tiroidea.
- Finalmente, no se encontró una buena sensibilidad, especificidad, valor predictivo positivo y negativo, datos estadísticos que concuerdan con varios estudios de la literatura contrastada, sin embargo, nuestros resultados no resultaron ser concluyentes ni determinantes por las limitaciones mencionadas en la presente investigación.

Referencias bibliográficas

1. Oliveira MM, Pinheiro França RA, Reda da Silva E. Contribuições Para a Assistência Ao Paciente Com Câncer De Tireoide Submetido À Radioiodoterapia. Contrib Assist Thyroid Cancer Patient Submitt Radioiodine Ther [Internet]. agosto de 2018 [citado 6 de noviembre de 2018];8(23):68-81. Disponible en: <http://search.ebscohost.com/login.aspx?direct=true&db=a9h&AN=131515644&lang=es&site=ehost-live>

2. Gilberto Delgado-Arámburo JL, Gil-García R, Del Bosque-Méndez JE, Dávalos-Fuentes MS, García-Rodríguez FM, García-Núñez LM. Radioterapia de haz externo en el cáncer invasor de tiroides. Estado del arte en el Hospital Juárez de México. Extern Beam Radiother Invasor Thyroid Cancer State Art Hosp Juárez México [Internet]. 5 de junio de 2014 [citado 6 de noviembre de 2018];68(3):148-54. Disponible en: <http://search.ebscohost.com/login.aspx?direct=true&db=a9h&AN=97417410&lang=es&site=ehost-live>
3. Cacho C, Spínola M, Granados M, Reyes G, Cuevas D, Herrera A, et al. Metástasis cerebrales en pacientes con cáncer de tiroides. Med Int Mex. julio de 2017;33(4):452-8.
4. Marrero Rodríguez MT, Sinconegui Gómez B, Cruz Cruz A. Marcadores moleculares en el cáncer de tiroides. Mol Markers Thyroid Cancer [Internet]. enero de 2015 [citado 6 de noviembre de 2018];26(1):93-104. Disponible en: <http://search.ebscohost.com/login.aspx?direct=true&db=a9h&AN=102021084&lang=es&site=ehost-live>
5. Román-González A, Giraldo LR, Monsalve CA, Vélez A, Restrepo JG. Nódulo tiroideo, enfoque y manejo. Revisión de la literatura. Iatreia. 2013;26(2):197–206.
6. Rojo Quintero N, Suárez Sori BG, Rondón Martínez E, Durruthy Willsom O, Valladares Lorenzo R. Enfermedad nodular de tiroides, incidencia y correlación citohistológica. Rev Arch Méd Camagüey [Internet]. junio de 2016 [citado 14 de noviembre de 2018];20(3):299-308. Disponible en: http://scielo.sld.cu/scielo.php?script=sci_abstract&pid=S1025-02552016000300010&lng=es&nrm=iso&tlng=es
7. Lasserra Sánchez Ó, Álvarez Montané I, Martínez Hiriart B. Comportamiento epidemiológico del cáncer de tiroides en pacientes con supervivencia de 20 años y más. Rev Latinoam Patol Clínica Med Lab [Internet]. julio de 2014 [citado 6 de noviembre de 2018];61(3):175-84. Disponible en: <http://search.ebscohost.com/login.aspx?direct=true&db=a9h&AN=98181581&lang=es&site=ehost-live>
8. Fuenzalida R. R, Vial L. I, Rojas O. V, Pizarro C. F, Puebla R. V, Vial L. G. Cirugía profiláctica en cáncer medular de tiroides hereditario. Prophyl Surg Hered Medullary Thyroid Cancer [Internet]. junio de 2017 [citado 6 de noviembre de 2018];69(3):268-72. Disponible en: <http://search.ebscohost.com/login.aspx?direct=true&db=a9h&AN=123164026&lang=es&site=ehost-live>

9. Uricoechea HV, Chaparro JH, Cabrera IM, Delgado VA. Epidemiología del Cáncer de Tiroides. *Rev Med.* 2015;37(2):140–163.
10. Carrera Jácome PA, Salazar Vacas MX, Rojas Dávila CL. Validación del “sistema de estratificación de riesgo de recurrencia de cáncer diferenciado de tiroides” como predictor de recurrencia en pacientes tiroidectomizados en el Hospital Solón Espinosa Ayala de la ciudad de Quito de enero 2000 a diciembre 2009. 2012 [citado 17 de noviembre de 2016]; Disponible en: <http://www.dspace.uce.edu.ec:8080/handle/25000/624>
11. González HR, Marín RP, Herrera LFC, García LVV, Ripoll AP. Evaluación De La Precisión Diagnóstica De La Punción Aspiración Con Aguja Fina En Pacientes Con Nódulo Tiroideo. *Eval Diagn Precis fine needle puncture aspiration patient’s thyroid nodule.* enero de 2017;16(1):11-8.
12. Herrera F, Castañeda S, Contreras S, Fernández A, Pérez E. Rendimiento diagnóstico de la citología por aspiración con aguja fina en pacientes con nódulo tiroideo en la E.S.E. Hospital Universitario del Caribe. *Rev Colomb Cir [Internet].* 2014 [citado 14 de noviembre de 2018];29(4). Disponible en: <http://www.redalyc.org/resumen.oa?id=355534005007>
13. Franco C. Citopatología de tiroides. Punción por aguja fina. *Rev Médica Clínica Las Condes.* 1 de julio de 2018;29(4):435-9.
14. Osorio C, Fernández A, Herrera K, Marrugo Á, Ensuncho C, Redondo K, et al. Sensibilidad y especificidad de la citología obtenida mediante aspiración con aguja fina en el diagnóstico de las neoplasias foliculares de la glándula tiroides: un estudio prospectivo. *Rev Esp Patol [Internet].* 1 de julio de 2016 [citado 6 de noviembre de 2018];49(3):144-50. Disponible en: <http://www.elsevier.es/es-revista-revista-espanola-patologia-297-articulo-sensibilidad-especificidad-citologia-obtenida-mediante-S1699885516000301>
15. Maia AL, Siqueira DR, Kulcsar MAV, Tincani AJ, Mazeto GMFS, Maciel LMZ. Diagnosis, treatment, and follow-up of medullary thyroid carcinoma: recommendations by the Thyroid Department of the Brazilian Society of Endocrinology and Metabolism. *Arq Bras Endocrinol Metabol.* octubre de 2014;58(7):667-700.
16. Medina-Ornelas S, García-Pérez F, Granados-García M. Impacto de la medicina nuclear en el diagnóstico y tratamiento del cáncer diferenciado de tiroides. *Gac Med Mex.* 2018;154(4):509-19.
17. Delgado Arámburo JLG, Dávalos Fuentes MS, del Bosque Méndez JE, García Rodríguez FM, Espinoza DM, Correa BC. Disección electiva del compartimento central

en cáncer diferenciado de tiroides. ¿Indicación o recomendación? An Otorrinolaringol Mex [Internet]. junio de 2013 [citado 6 de noviembre de 2018];58(2):164-9. Disponible en:

<http://search.ebscohost.com/login.aspx?direct=true&db=a9h&AN=111153239&lang=es&site=ehost-live>

18. Xiaojie Pan, Lei Wang. Comparison of diagnostic values between ultrasound elastography and ultrasound-guided thyroid nodular puncture in thyroid nodules. Oncol Lett [Internet]. octubre de 2018 [citado 7 de noviembre de 2018];16(4):5209-13. Disponible

en: <http://search.ebscohost.com/login.aspx?direct=true&db=a9h&AN=131434215&lang=es&site=ehost-live>

19. Dean DS, Gharib H. Fine-Needle Aspiration Biopsy of the Thyroid Gland. En: De Groot LJ, Chrousos G, Dungan K, Feingold KR, Grossman A, Hershman JM, et al., editores. Endotext [Internet]. South Dartmouth (MA): MDText.com, Inc.; 2015 [citado 11 de noviembre de 2018]. Disponible en: <http://www.ncbi.nlm.nih.gov/books/NBK285544/>

20. Jácome V. Validez de los hallazgos citológicos e histopatológicos en pacientes con nódulos tiroideos operados desde el 2004 al 2014 en el Hospital General Enrique Garcés [Internet]. 2015. Disponible en: <http://repositorio.puce.edu.ec/bitstream/handle/22000/9861/TESIS%20VALIDEZ%20DE%20HALLAZGOS%20NODULOS%20TIROIDEOS.pdf?sequence=1>

21. Abdullah N, Hajeer M, Abudalu L, Sughayer M. Correlation study of thyroid nodule cytopathology and histopathology at two institutions in Jordan. CytoJournal [Internet]. 15 de octubre de 2018 [citado 20 de noviembre de 2018];15. Disponible en: <https://www.ncbi.nlm.nih.gov/pmc/articles/PMC6198704/>

22. Chakravarthy NS, Chandramohan A, Prabhu AJ, Gowri M, Mannam P, Shyamkumar NK, et al. Ultrasound-guided Fine-needle Aspiration Cytology along with Clinical and Radiological Features in Predicting Thyroid Malignancy in Nodules ≥ 1 cm. Indian J Endocrinol Metab. 2018;22(5):597-604.

23. Agrawal R, Saxena M, Kumar P. A Study of Fine Needle Aspiration Cytology of Thyroid Lesions with Histopathological Correlation. Indian J Pathol Oncol [Internet]. 2015 [citado 14 de noviembre de 2018];2(4):277. Disponible en: <http://www.indianjournals.com/ijor.aspx?target=ijor:ijpo&volume=2&issue=4&article=013>

24. Granel-Villach L, Fortea-Sanchis C, Laguna-Sastre JM, Escrig-Sos J, Salvador-Sanchís JL. Rendimiento diagnóstico de la punción aspiración con aguja fina de tejido tiroideo. *Rev Colomb Cir.* 2016;103-7.
25. Chala AI, Pava R, Franco HI, Álvarez A, Franco A. Criterios ecográficos diagnósticos de neoplasia maligna en el nódulo tiroideo: correlación con la punción por aspiración con aguja fina y la anatomía patológica. *Rev Colomb Cir.* 2013; 28:15-23.
26. Astudillo Álvarez GM, chacón Andrade JS. Correlación entre estudio citológico y estudio histopatológico en el diagnóstico de Neoplasia Tiroidea. SOLCA - Cuenca. 2009- 2013 [Internet]. Universidad de Cuenca; 2016 [citado 20 de noviembre de 2018]. Disponible en: <http://dspace.ucuenca.edu.ec/handle/123456789/25257>
27. Brunicardi FC, Andersen DK, Billiar TR, Dunn DL, Hunter JG, editores. *Schwartz's principles of surgery.* Tenth edition. New York: McGraw-Hill Education; 2014.
28. Sabiston DC, Townsend CM, Beauchamp RD, Evers BM, Mattox KL, editores. *Sabiston textbook of surgery: the biological basis of modern surgical practice.* 20th edition. Philadelphia, PA: Elsevier; 2017. 2146 p.
29. Sanabria Á, Chala A, Ramírez A, Álvarez A. Surgical anatomy of the neck of importance in thyroid gland surgery. *Rev Colomb Cir.* marzo de 2014;29(1):50-8.
30. Báez Estrada D. Comportamiento clínico y seguimiento en consulta externa de pacientes intervenidos de tiroidectomía en el servicio de Cirugía del Hospital Alemán Nicaragüense de la ciudad de Managua en el período de enero 2014 a diciembre 2016. [Internet]. Universidad Nacional Autónoma de Nicaragua; 2017 [citado 13 de noviembre de 2018]. Disponible en: <http://repositorio.unan.edu.ni/7433/1/97458.pdf>
31. Rodríguez DGP. Abordaje de Nódulo Tiroideo Tóxico en adultos de segundo y tercer niveles de atención. *Inst Mex Seguro Soc.* 2017;64.
32. Pemayun TGD. Current Diagnosis and Management of Thyroid Nodules. *Acta Med Indones.* 2016;48(3):11.
33. Hambleton C, Kandil E. Appropriate and accurate diagnosis of thyroid nodules: a review of thyroid fine-needle aspiration. *Int J Clin Exp Med.* 2013;6(6):413–422.
34. Cabanillas ME, McFadden DG, Durante C. Thyroid cancer. *The Lancet.* diciembre de 2016;388(10061):2783-95.
35. Haugen BR, Alexander EK, Bible KC, Doherty GM, Mandel SJ, Nikiforov YE, et al. 2015 American Thyroid Association Management Guidelines for Adult Patients

with Thyroid Nodules and Differentiated Thyroid Cancer: The American Thyroid Association Guidelines Task Force on Thyroid Nodules and Differentiated Thyroid Cancer. *Thyroid*. 1 de enero de 2016;26(1):1-133.

36. Pérez RA, Martínez BDH, Cedeño CPZ, Brito DG. Utilidad de los métodos diagnósticos en detección de cáncer tiroideo. *QhaliKay Rev Cienc Salud* ISSN 2588-0608. 3 de julio de 2017;1(2):52-61.

37. Martínez F, Abril L. Epidemiología de Cáncer en el cantón Cuenca 2005-2009. *SOLCA* [Internet]. 2015 [citado 12 de noviembre de 2018];6(400). Disponible en: <http://www.estadisticas.med.ec/Publicaciones/PUBLICACION-CU-2005-2009.pdf>

38. Louhibi L, Marco A, Pinés PJ, Padillo JC, Gómez I, Valero MA, et al. Demografía, características clínicas y genéticas de pacientes con carcinoma medular de tiroides en los últimos 16 años en Castilla-La Mancha. *Endocrinol Nutr*. octubre de 2014;61(8):398-403.

39. Gómez Sáez JM, Jiménez-Fonseca P, Santamaría Sandi J, Capdevila Castellón J, Navarro González E, Zafón Llopis C, et al. Spanish consensus for the management of patients with anaplastic cell thyroid carcinoma. *Endocrinol Nutr*. marzo de 2015;62(3): e15-22.

40. Kiernan C, Broome J, Solórzano C. The Bethesda System for Reporting Thyroid Cytopathology: A Single Center Experience over Five Years. *Ann Surg Oncol*. octubre de 2014;21(11):3522-7.

41. Cibas ES, Ali SZ. The 2017 Bethesda System for Reporting Thyroid Cytopathology. *Thyroid*. noviembre de 2017;27(11):1341-6.

42. Gordillo R, Vasquez W, Andrade A. Tiroidectomía transoral endoscópica por abordaje vestibular (TOETVA): reporte del primer caso en humanos realizado en Latinoamérica. *Rev Chil Cirugia*. 2016;60-4.

43. Christou N, Mathonnet M. Complications after total thyroidectomy. *J Visc Surg*. 1 de septiembre de 2013;150(4):249-56.

44. Jeelani T, Rafiq D, Ahmad S, Afaq B, Ahmad S, Baba KM. Histopathological and Cytological Correlation of Thyroid Nodules with Emphasis on Bethesda System for Reporting Thyroid Cytology- A 7 Year Study. 2018;5(1):4.

45. Naz S, Hashmi A, khurshid A, Faridi N, Edhi M, Kamal A, et al. Diagnostic accuracy of Bethesda system for reporting thyroid cytopathology: an institutional perspective. *Int Arch Med* [Internet]. 2014 [citado 14 de noviembre de 2018];7(1):46. Disponible en: <http://www.intarchmed.com/content/7/1/46>

46. Assistant Professor, Department of Pathology, KMCT Medical College, Manassery, Mukkam, Calicut Kerala 673602, India., Singh MN, Assistant Professor, Department of Pathology, KMCT Medical College, Manassery, Mukkam, Calicut Kerala 673602, India., Aisabi KA, Professor and HOD, Department of Pathology, KMCT Medical College, Manassery, Mukkam, Calicut Kerala 673602, India. Cyto–Histopathological Correlation of Various Thyroid Lesions and Evaluation of the Bethesda System for Reporting Thyroid Cytopathology: A 3 Year Retrospective Study. Indian J Pathol Res Pract [Internet]. 2018 [citado 14 de noviembre de 2018];7(2):172-7. Disponible en: http://www.rfppl.co.in/view_abstract.php?jid=10&art_id=6603

El artículo que se publica es de exclusiva responsabilidad de los autores y no necesariamente reflejan el pensamiento de la **Revista Anatomía Digital**.



El artículo queda en propiedad de la revista y, por tanto, su publicación parcial y/o total en otro medio tiene que ser autorizado por el director de la **Revista Anatomía Digital**.



Indexaciones




Immunization-associated myocarditis post mRNA COVID-19 vaccination: a review article

Miocarditis asociada a la vacunación del COVID-19 como efecto secundario: un artículo de revisión

¹ Roberto David Flores Núñez
Investigador independiente, Quito, Ecuador
flores.d.roberto.n@gmail.com



<https://orcid.org/0000-0002-7893-0756>



Artículo de Investigación Científica y Tecnológica

Enviado: 20/05/2022

Revisado: 13/06/2022

Aceptado: 01/07/2022

Publicado: 29/07/2022

DOI: <https://doi.org/10.33262/anatomiadigital.v5i3.1.2259>

Cítese: Flores Núñez, R. D. (2022). Immunization-associated myocarditis post mRNA COVID-19 vaccination: a review article. Anatomía Digital, 5(3.1), 26-42. <https://doi.org/10.33262/anatomiadigital.v5i3.1.2259>



ANATOMÍA DIGITAL, es una Revista Electrónica, Trimestral, que se publicará en soporte electrónico tiene como misión contribuir a la formación de profesionales competentes con visión humanística y crítica que sean capaces de exponer sus resultados investigativos y científicos en la misma medida que se promueva mediante su intervención cambios positivos en la sociedad. <https://anatomiadigital.org>



La revista es editada por la Editorial Ciencia Digital (Editorial de prestigio registrada en la Cámara Ecuatoriana de Libro con No de Afiliación 663) www.celibro.org.ec



Esta revista está protegida bajo una licencia Creative Commons AttributionNonCommercialNoDerivatives 4.0 International. Copia de la licencia: <http://creativecommons.org/licenses/by-nc-nd/4.0/>

Palabras

claves: COVID-19, miocarditis, vacunación, biomarcadores, informes de casos.

Keywords:

COVID-19, myocarditis, vaccination, biomarkers, case reports.

Resumen

Introducción: Miocarditis ha sido reportada como un efecto secundario de la vacuna del COVID-19 de ARNm. En este artículo de revisión, 15 casos clínicos confirmados de miocarditis asociados con la vacuna del COVID-19 de diferentes lugares del mundo fueron resumidos. **Objetivos:** El objetivo principal de este artículo es de críticamente analizar y resumir la información existente sobre la asociación de la vacunación del COVID-19 y el desarrollo de miocarditis como efecto secundario de la vacuna. **Metodología:** Google Académico fue usado para buscar casos confirmados de miocarditis relacionados a la vacuna del COVID-19 desde el 2021 hasta el 2022. **Resultados:** existe mayor predominancia de miocarditis en jóvenes adultos, especialmente en pacientes de sexo masculino (94%). Defectos genéticos, aspectos ambientales y hábitos alimenticios, fueron encontrados como otros posibles factores que pudieron haber estimulado el desarrollo de miocarditis. Los niveles de troponina y la proteína C-reactiva estuvieron elevados en la mayoría de los casos (93%). **Conclusiones:** Los casos de miocarditis asociados con la vacuna del COVID-19 son muy escasos y representan una mínima fracción de toda la población vacunada. Los beneficios que ofrece la vacuna del COVID-19 son mucho mayores a los efectos que una infección por COVID-19 podría causar. Se recomienda seguir administrando la vacuna del COVID-19 para hacer frente a la pandemia del coronavirus.

Abstract

Introduction: Vaccination-related myocarditis has been reported as a major side effect of the mRNA COVID-19 vaccine. In this review article, a series of 15 global case reports of laboratory-confirmed myocarditis post COVID-19 vaccination were summarized. **Objectives:** The main objective of this article is to critically analyze and summarize published case reports on vaccination-associated myocarditis. **Methodology:** Google Scholar was used to search for confirmed cases of vaccination-associated myocarditis from 2021 to 2022. **Results:** It was found that there is a higher prevalence of immunization-related myocarditis in young adults, especially in male patients (94%). Genetic defects, environmental aspects and dietary habits were discovered as other factors that could have stimulated the development of myocarditis.

Troponin and C-reactive protein levels were elevated in most cases (93%). **Conclusions:** vaccination-associated myocarditis case reports are very rare and only represent a minimal fraction of the total population that has been vaccinated. The benefits offered by the COVID-19 vaccine far outweigh the effects a COVID-19 infection. It is recommended to continue administering the mRNA vaccine to manage the COVID-19 pandemic.

Introduction

The novel coronavirus disease (COVID-19) originated in Wuhan, China in 2019. The World Health Organization (WHO) declared the COVID-19 disease a pandemic in 2020. The SARS-CoV-2 virus is highly transmissible and spreads through respiratory droplets, including saliva, sneezing, and coughing (1). At the time of writing, there has been a total of 532,545,504 COVID-19 confirmed cases in the world according to the Johns Hopkins Coronavirus Research Center (2). Vaccination is often acknowledged as the most efficient approach to tackle infectious diseases caused by viruses. Nowadays, mRNA vaccines have become a powerful tool to fight the COVID-19 pandemic. In addition, mRNA vaccines offer more advantages than conventional vaccines such as rapid development and higher immune response (3). However, some medical reports suggest that COVID-19 mRNA vaccines may cause some rare side effects; it has been revealed that some patients may develop myocarditis after COVID-19 immunization. Myocarditis is a heterogeneous cardiac disease that is defined as the inflammation of the muscular layer of the heart, the myocardium, principally due to a viral infection (4). Moreover, the diagnosis of myocarditis is usually assessed under the Lake Louis criteria (CLL). Positron emission tomography/computed tomography (PET/CT), electrocardiography (ECG), echocardiography, plasma tests, endomyocardial biopsy (EMB) and cardiac magnetic resonance imaging (CMR) are among the modalities for diagnosis of myocarditis, the latter being the most preferred technique (4,5,6). Furthermore, viral myocarditis can be asymptomatic, mild, or severe (5). In cases where myocarditis is asymptomatic, this disease can remain undiagnosed. Whilst, mild symptoms of myocarditis may include chest pain, chest tightness, tachycardia, and fatigue (4,5). Whereas, the most severe cases of myocarditis may lead to dilated cardiomyopathy, cardiac arrest, arrhythmias, acute heart failure and even death (4,5). Acute myocarditis is a subclassification of the disease which can occur during a period of less than a month after diagnosis; acute myocarditis symptoms are mild. While fulminant myocarditis is more severe and can cause cardiogenic shock (4). Besides the viral pathogenesis of myocarditis, some other aetiologies also include bacterial infections, myocardial toxins, certain drugs, and autoimmune diseases (4). However, the pathogenic mechanism of vaccination-associated

myocarditis is yet to be discovered. Some researchers believe that the mRNA vaccine exposure might have caused this adverse response. Nevertheless, genetic defects, environmental aspects and dietary habits may be underlying factors responsible for the development of myocarditis. Additionally, evidence of direct myocardial involvement has not been found until now and some authors emphasize the importance to regularly monitor any adverse event that the mRNA vaccine could cause (7,8,9). The main goal of this review was to critically summarize published literature to clarify the association between myocarditis and COVID-19 vaccination, to provide a more in-depth insight of factors that could have influenced this adverse response and evaluate the risks between the mRNA vaccine and a COVID-19 infection.

Materials and Method

In this review article, I used Google Scholar search engine to find published literature about patients diagnosed with myocarditis after COVID-19 immunization. I selected case reports from different countries. However, my main preferences were articles written in English. All mRNA vaccine brands included in this review were Pfizer-BioNTech, Moderna and AstraZeneca. I used “COVID-19”, “myocarditis”, “vaccination”, “case report” keywords to select articles from 2021 to 2022. To obtain the results for this review, I only chose primary sources and excluded books, secondary papers, and other review articles. My results were narrowed down by gathering case reports of laboratory-confirmed myocarditis cases. I ended up selecting 15 articles that met the searching criteria. Some of the information that I gathered were demographics, ECG, CMR, ECHO, EMB, troponin and CRP laboratory results and all this data was collected into Microsoft Excel spreadsheets.

Results

The results evaluated in this review included case reports from: USA, South Korea, Japan, Germany, Iran, France, Morocco, and Israel. Furthermore, out of 50 hospitalized patients that took part in this review, only 3 were female (6%) and 47 patients were male (94%). Therefore, there seems to be a predisposition to suffer from vaccine-related myocarditis in males among this population dataset (8-22). Furthermore, the mean age was 25.6 years old, the mode was 23 years old, and the median age was 24.5 years old. Thus, vaccination-associated myocarditis tends to affect more young adults in general. Additionally, 77.5% of cases started presenting symptoms of myocarditis after receiving the 2nd dose, whereas patients who received the 1st dose (20.4%) started having symptoms such as chest pain and fever, and there was only one patient who had the 3rd dose (2.04%) and began noticing some adverse effects (8-22). Hence, most people are more propense to start developing symptoms for myocarditis after taking the 2nd dose of the COVID-19 vaccine. On the other hand, about 78% of individuals diagnosed with myocarditis were otherwise healthy, 20 of them have had elevated level of fitness, with neither previous history of cardiac

diseases nor family history of myocarditis. Nevertheless, 20 % of patients suffered from other comorbidities that consist of the following: obesity, high blood pressure, Crohn’s disease, Sjogren’s syndrome, gastroesophageal reflux disease, vasovagal syncope, and previous COVID-19 infection (8-22).

Table 1.

Demographics of patients diagnosed with vaccine-related myocarditis

Case report #	Author/Year of publication:	Country:	Gender and number of patients:	Age :	Type of COVID-19 vaccine:	Medical History:	Dosage:*	Symptoms:	Days to symptom onset:	Treatment:	Outcome:
1	Albert et al., 2021 (8)	USA	1 Male	24	Moderna	Healthy	2nd dose	Chest pain, fever, chills, body aches	4 days	beta-blocker medication, non-steroidal anti-inflammatory	Unknown
2	Montgomery et al., 2021 (9)	USA	23 Males	Median age 25	7 Pfizer-BioNTech and 16 Moderna	All were healthy except for 3 patients with prior COVID-19 infection	2nd dose in 20 patients and 1st dose in 3 cases	Chest pain, palpitations, dyspnea	4 days	unknown	16 patients recovered
3	Choi et al., 2021(10)	South Korea	1 Male	22	Pfizer-BioNTech	High blood pressure	1st dose	Chest pain	5 days	N/A	Deceased
4	Schmitt et al., 2021 (11)	France	1 Male	19	Pfizer-BioNTech	Healthy	2nd dose	Chest pain, dyspnea	3 days	No medication	Recovered
5	Nunn et al., 2022 (12)	Germany	3 Males and 1 Female	Median age 27.5	3 Pfizer-BioNTech and 1 Moderna	2 Healthy, 1 with family history of myocardial infarction and 1 with Sjogren syndrome + history of perimyocarditis	three 2nd doses and one 1st dose	Chest pain, fever, flue-like symptoms	Median 5 days	beta-blocker medication and ATI antagonist	Recovered
6	Ehrlich et al., 2021 (13)	Germany	1 Male	40	Pfizer-BioNTech	Healthy	1st dose	Chest pain, headache, fever, shortness of breath, dyspnea	6 days	beta-blocker medication, ACE inhibitor, unfractionated	Recovered
7	Onderko et al., 2021 (14)	USA	3 Males	Median age 28	2 Pfizer-BioNTech and 1 Moderna	1 Crohns disease case, 1 obesity case and 1 gastroesophageal reflux disease case	2nd dose in all cases	Chest pain	Median 3 days	beta-blocker and activity restriction nonsteroidal anti-inflammatory drug	Recovered
8	Nagasaka et al., 2022 (15)	Japan	1 Male	23	Pfizer-BioNTech	Healthy	2nd dose	Chest pain, fever	3 days	angiotensin-converting enzyme inhibitor	Recovered
9	Watanabe et al., 2022 (16)	Japan	4 Males	Median 24.5	1 Pfizer-BioNTech and 3 Moderna	Healthy	three 2nd doses and one 1st dose	Chest pain, fever, fatigue	Median 4 days	omeprazole, bisoprolol, ramipril,	Recovered
10	Mengesha et al., 2022 (17)	Israel	1 Female	43	Pfizer-BioNTech	Obesity	3rd dose	Palpitations and shortness of breath	2 days	Corticosteroid treatment,	Recovered
11	Mimouni et al., 2022 (18)	Morocco	1 Male	14	Pfizer-BioNTech	Healthy	unknown	Asthenia, headache, fever	10 days	Corticosteroid pulse treatment, intravenous immunoglobulin	Deceased
12	Hoshino et al., 2022 (19)	Japan	1 Male	27	Moderna	Healthy, no family history of heart disease	1st dose	Chest pain, fatigue	8 days	inflammatory drug and	Recovered
13	Mouch et al., 2021 (20)	Israel	6 Males	Median age 23	Pfizer-BioNTech	Healthy in all cases	5 cases and 1st in one	Chest pain	Median 3.5 days	Carvedilol, rivaroxaban, captopril,	Recovered
14	Hassanzadeh et al., 2022 (21)	Iran	1 Female	32	AstraZeneca	Vasovagal syncope	1st dose	Tachycardia, dyspnea, fatigue, palpitations	3 months	No medication	Recovered
15	Yamamoto et al., 2022 (22)	Japan	1 Male	13	Pfizer-BioNTech	Healthy	2nd dose	Chest pain	3 days	No medication	Recovered

* The dosage administered after the symptoms for myocarditis were first noticeable

* LVEF, Left ventricular ejection fractions

Table 1, summaries demographic characteristics of 50 patients who were hospitalized after being vaccinated against COVID-19. Two hospitalized patients died, and the rest recovered in a few days after hospital admission. Follow ups were requested and prescription medication were given in some cases to see how the cases evolve over time after discharge.

Table 2.

Laboratory results of hospitalized patients diagnosed with vaccination-related myocarditis

Case report #	Troponin Levels:	CRP Levels :	ECG:	PCR test for COVID-19 & other viruses:*	CMR:	ECHO:	EMB:
1	Elevated	Elevated	Abnormal	Negative in all cases	Abnormal	Normal	N/A
2	Elevated in all cases	N/A	19 abnormal and 4 normal cases	Negative in all cases	Abnormal in 8 cases, the rest were	19 patients had LVEF \geq 50% and 4 had LVEF $<$ 50%	N/A
3	unknown	unknown	Abnormal	N/A	unknown	unknown	abnormal
4	Elevated	Elevated	Abnormal	Negative in all cases	Abnormal	LVEF \geq 50%	N/A
5	Elevated	Elevated	Abnormal	Negative in all cases	Abnormal	LVEF \geq 50% in all cases	abnormal in 2 cases
6	Elevated	Elevated	Abnormal	Negative in all cases	Abnormal	LVEF $<$ 50%	abnormal
7	Elevated in all cases	Elevated in all cases	Abnormal	Negative in all cases	Abnormal	LVEF \geq 50% in all cases	N/A
8	Elevated	Elevated	Abnormal	Negative in all cases	Abnormal	unknown	abnormal
9	Elevated in all cases	Elevated in all cases	Normal in 3 cases and 1 abnormal case	Negative in all cases	Abnormal	3 cases of LVEF \geq 50% and 1 case of LVEF $<$ 50%	N/A
10	Elevated	Elevated	Abnormal	Negative in all cases	Abnormal	LVEF $<$ 50%	abnormal
11	Elevated	Elevated	Abnormal	Negative in all cases	Abnormal	LVEF \geq 50%	N/A
12	Elevated	N/A	Abnormal	Negative in all cases	N/A	LVEF $<$ 50%	abnormal
13	Elevated	Elevated	Abnormal	Negative in all cases	Abnormal	LVEF \geq 50% in all cases	N/A
14	Normal	Normal	Normal	Negative in all cases	N/A	LVEF \geq 50%	N/A
15	Elevated	Elevated	Abnormal	Negative in all cases	Abnormal	LVEF \geq 50%	N/A

*Other additional PCR tests were performed for the following viruses: coxsackies virus, hepatitis A, B and C, parvovirus B19, Epstein-Barr virus, adenovirus, influenza, herpes simplex virus 1 and 2, and HIV.

Table 2 summarizes the laboratory results of 50 patients diagnosed with myocarditis after COVID-19 immunization. The two main biomarkers that are covered in this review were troponin and CRP levels. This table also includes electrocardiogram (ECG), echocardiogram (ECHO), cardiac magnetic resonance imaging (CMR) and endomyocardial biopsies (EMB) results.

Treatment for myocarditis included medication to improve the heart function; patients were treated with beta-blockers, non-steroidal anti-inflammatory drugs (NSAIDs), and corticosteroids drugs. Some other therapeutic treatment options were ACE inhibitors, angiotensin-converting enzyme inhibitor, omeprazole, bisoprolol, ramipril and activity restriction was also recommended (8-22). Even though prognosis is good with majority of patients have been recovered in a few days after hospital admission (96%), only 2 patients died (4%). On average, it takes approximately 4 days for patients to start showing symptoms of myocarditis after vaccination. In addition, hospitalized patients often had the following symptoms: chest pain, fever, palpitations, fatigue, and dyspnea (8-22). Moreover, PCR tests were performed and all of them were negative for SARS-COV-2 in all patients that took part in this review. Additional PCR test results for other viruses such as influenza and coxsackies virus were also negative, ruling out other possible aetiologies of myocarditis. In most cases, echocardiography (ECHO) results showed that the left ventricular ejection fraction (LVEF) was greater than or equal to 50% (8-22). While electrocardiogram (ECG) results revealed some abnormalities such as: paroxysmal atrioventricular block, lateral ST elevations in V3-V6 and in some cases there were no signs of acute ischemia. While most cardiac magnetic resonance imaging (CMR) results with late gadolinium enhancement showed a superimposed oedema. In most cases, myocarditis was confirmed after these results met the Lake Louis criteria for myocarditis. Most reports based their diagnosis of myocarditis based on the CMR results and troponin and C-reactive protein levels. Thus, CMR proved to be the most efficient technique for diagnosis, and it was conducted in most cases. Furthermore, endomyocardial biopsy (EMB) is still considered the gold standard for diagnosis but it is not a routine procedure; EMB was performed in only 6 out of 15 case reports that were analyzed in this review (8-22).

Discussion

In the literature data, many case reports rely on serological tests to evaluate biomarkers levels. Biomarkers have been particularly useful for research, management, diagnosis, and treatment of diseases. For this reason, this review article is focused on two biomarkers in particular; it appears that troponin I and C-reactive protein (CRP) levels are good inflammatory markers for the diagnosis of myocarditis. The rise in troponin I levels may suggest myocardial injury or damage which in turn can lead to myocarditis (5). For instance: as Albert et al., discusses in his study, a 24-year-old male patient with no previous history of heart disease was diagnosed with myocarditis after receiving the second dose of the Moderna COVID-19 vaccine. It was found that the patient had elevated levels of troponin I: 18.94 ng/mL, while normal levels of troponin I are between 0.01 to 0.04 ng/mL. In addition, it was also discovered that the patient had elevated levels of C-reactive protein (CRP): 26.4 mg/L, whereas normal levels of CRP are regularly <10.0 mg/L (8). As it can be seen from table 2., the same pattern was observed in the rest of the

other case reports that took part of this review where troponin and CRP levels were all elevated, except of only one case report where troponin and CRP levels were normal (8-22). For this reason, these two biomarkers could be extremely helpful for diagnosis of myocarditis. Even though myocarditis was accredited to the mRNA vaccine in this case, the research responsible for this study failed to evaluate other underlying factors. For instance: genetic and environmental factors were not taken into consideration. No information on dietary habits, physical activity, or other comorbidities were provided.

Some evidence suggests that genetic and environmental factors may induce the development of myocarditis in some clinical studies (23). It has been revealed that individuals with family history of heart disease will be more prone to suffer from a cardiac disease throughout their life span. In addition, defects in genes (such as TTN, DSP, and Dystrophin) that encode for structural proteins are strongly associated with cardiac diseases. These genetic mutations make individuals more susceptible to myocarditis. Moreover, environmental factors such as chemotherapy, pregnancy, physical activity, and alcohol consumption are linked to the development of myocarditis and cardiomyopathy (23). There is one case which was included in this review of a 27-year-old professional athlete who died suddenly of fulminant myocarditis after COVID-19 vaccination. This death was attributed to athlete's heart and fatal arrhythmia with myocarditis happening afterwards (19). Therefore, physical activity is a major factor for this adverse outcome. Besides, numerous studies using animal models have implied the key role of genetics in cardiac diseases. For instance: in a study by Wei et al., some mice were treated with immune checkpoint inhibitors (ICI), which is frequently used as a cancer treatment, as a result mice developed ICI-induced myocarditis as an adverse immune response to this treatment. From these results, it was discovered that the *Pdcd1* (which encodes for PD-1 protein) and *Ctla4* (which encodes for CTLA4 protein) alleles play a significant role in the development of fatal myocarditis due to interactions between CTLA4 and PD-1 proteins (24). Furthermore, another animal model-based study points out that the *M2* gene, which encodes for capsid protein, is another causal factor of fatal myocarditis in mice (25). In addition, human DSP variants have been associated with inherited acute myocarditis (4). Another important finding from this review was the gender inclination to vaccination-related myocarditis; most case reports suggests that side effects might appear to be more predominantly in young males. Thus, there might be a possibility that exhibiting the XY chromosome could be a predisposition to suffer from myocarditis. Since genetic testing is not a routine procedure for diagnosis of myocarditis, we will not know for certain if some of the case reports presented in this review may have had a genetic aetiology. Thus, vaccination-induced myocarditis may not be caused directly by the mRNA vaccine but could be indirectly caused by genetic predisposition.

The benefits of a certain type of diet might be effective for the treatment of myocarditis. Since gluten is one of the main components of processed foods and it has been associated

with autoimmune and chronic diseases due to its proinflammatory, cytotoxic and immunogenic properties. Following a gluten-free diet might be favorable to successfully treat patients with autoimmune-myocarditis (26). In a study by Marcolongo et al., three pediatric patients with autoimmune-induced myocarditis were treated with immunosuppressive therapy (IT) accompanied by a gluten-free diet. After following this treatment, patients showed some considerable improvement in their health (27). Moreover, another author also highlights the importance of diet in a case report where a patient was hospitalized after showing symptoms of myocarditis. As Myrmel et al. argues, a CD-associated myocarditis case was managed by making the patient follow a glute-free diet regimen and a heart failure treatment; after a 4-month follow-up, the patient stopped having chest pain and dyspnea was less frequent (28). On the other hand, some dietary deficiencies might be detrimental, and they could exacerbate the severity of the disease in some individuals. As discussed by Favere et al., a vitamin E and selenium-deficient diet might aggravate the severity of viral myocarditis in mice models; it was further revealed that diet may affect both the virus and the host by altering the virus genetic makeup (29). Furthermore, deficiency of vitamin D may influence the inflammation of the myocardium. Enayati et al., details the findings of a laboratory experiment using vitamin D in mice models with autoimmune-induced myocarditis. Consequently, vitamin D repressed cardiac inflammation while ameliorating cardiac function. These results could have been attributed to the vitamin D's anti-inflammatory properties (30). In addition, taking certain drugs may have a negative impact in certain cases. For example: non-steroidal medications were prescribed in two of the case reports that took part of this review. Non-steroidal anti-inflammatory drugs (NSAIDs) are not recommended for treatment of myocarditis because these drugs may have the potential to cause renal impairment that could aggravate the condition of the patients. Furthermore, anti-viral agents such as remdesivir and lopinavir have not shown any significant effect in reducing duration of hospital stay and mortality rates (7). Thus, dietary habits have an important impact in the prevention and treatment of myocarditis.

The results of this review also indicate that 26 individuals took the Pfizer-BioNTech vaccine (52%), whereas 23 patients were immunized with the Moderna vaccine (46%) and there is only one patient who received only one dose of the AstraZeneca vaccine (2%) (8-22). The BNT162b2-mRNA (Pfizer-BioNTech) vaccine proved to be highly effective in some medical reports. Polack et al, argues that the BNT162b2-mRNA vaccine is 95% effective in successfully providing protection against COVID-19 for everyone 16 years of age and older. Furthermore, clinical trials revealed that the vaccine is safe after a 2-month of postvaccination follow-up (31). These results were consistent with another study by Thomas et al, which emphasizes that the vaccine is safe, but it gradually loses its efficacy over time. On the other hand, there were a few cases where the vaccine showed some adverse effects, an equivalent ratio of deaths was found between the vaccinated group and the placebo group in a clinical study, and these adverse effects were not

attributed to the vaccine (32). Whereas the mRNA-1273 (Moderna) vaccine has an efficacy of 92.7% in preventing symptomatic COVID-19 for everyone 18 years of age and older. Adverse events of the Moderna vaccine were muscle pain, joint pain, and headache. The author of this study also points out that more severe cases with diagnosed myocarditis occurred with an incidence of 65.7 cases per 1 million doses of Moderna COVID-19 vaccine (33). Furthermore, in a study by Montgomery et al., it was detailed some clinical cases of vaccination-associated myocarditis in members of the US military where it was found that 23 male patients developed myocarditis after 2.8 million doses of the COVID-19 vaccine were administered (9). Hence, myocarditis cases are rare among vaccinated recipients and these few cases may not even be related to vaccine exposure.

The pathogenesis of vaccination-related myocarditis is not well known. However, some mechanisms were proposed by some researchers. For instance, Hassanzadeh et al., suggests that inflammation of the myocardium may have been caused by abnormal apoptosis and cross-reactive anti-idiotypic antibodies. It also has been theorized that the COVID-19 vaccine produces an immune response that could cause autoimmune-myocarditis (21). Moreover, Mengesha et al., argues the possibility of molecular mimicry between the SARS-CoV-2 virus spike protein and a cardiac protein that could have triggered an acquired or innate immune response (17). In addition, using animal models to design a study that could help us understand the pathogenic mechanism of vaccination-associated myocarditis might be extremely useful. Therefore, to better understand the pathogenesis of vaccination-induced myocarditis, more research must be done.

Finally, it is also important to compare and evaluate the possible risks between a COVID-19 infection and the risks of suffering from myocarditis as a side effect of vaccination. The risks of suffering from a COVID-19 infection are still very appalling; some patients with increased disease severity after being infected with COVID-19 are more likely to be hospitalized with mechanical ventilation support for several days, many others are left with some sequelae and some patients might have a higher risk of death. Furthermore, Nunn et al., argues that vaccination may increase the risk of developing myocarditis (12). On the contrary, as Wallace et al. discussed the vaccine significantly lowers the risk of COVID-19-related hospitalization by 95.9% and the probability of adverse effects is extremely low compared to a COVID-19 infection (33). Some of the most common adverse events after vaccination include muscle pain, headache, chills, fatigue, and fever. Myocarditis being far less common among vaccine recipients; according to a British study, there is an approximate incidence of 1 to 10 per 1,000,000 people who can develop myocarditis after vaccination, compared to an incidence of 40 per 1,000,000 cases with myocarditis after a COVID-19 infection which is a much higher ratio. Another study reveals that 136 individuals developed myocarditis out of 1.5 million people who were vaccinated against COVID-19 in Israel; this study also points out that the symptoms that people had were mostly mild (12). Therefore, the risks of a COVID-19 infection are by

far more catastrophic than the drawbacks of getting vaccinated. There is a higher chance to develop myocarditis because of a SARS-CoV-2 infection than after receiving the mRNA COVID-19 vaccine.

This review had some limitations. Since I did not have access to more databases, I only use Google Scholar to find my results. Most of the literature analyzed in this review was open-accessed and my results were limited to budget. Nonetheless, the use of Web of Science, PubMed and other search engines could have more helpful to increase the scope of my investigation. On the other hand, the clinical trials that monitored the efficacy of the COVID-19 vaccine were all blinded and selected their participants randomly. Hence, these results are reliable and excluded the possibility of bias. Furthermore, it could have been more advantageous to collaborate with other specialized researchers in the field to have a more in-dept analysis and evaluation of results. Therefore, a collaboration with other researchers, it is highly recommended.

Conclusion

- In conclusion, the benefits of vaccination against COVID-19 outweighs the adverse effects of a possible SARS-CoV-2 infection. Myocarditis is a rare complication which has a low incidence among vaccine recipients and this adverse event might not be directly associated with the mRNA vaccine. Several studies have shown that there are genetic, environmental, and dietary factors that we must take into consideration before deducting this disease aetiology. Moreover, it is suggested that we keep monitoring the vaccine efficacy and any side effects. Further research needs to be done to investigate the possible pathogenesis of vaccination-related myocarditis. The administration of the mRNA COVID-19 vaccine is still recommended to fight the COVID-19 pandemic.

Conflict of Interest

The author declares no conflict of interest.

References

1. Kabir A, Ahmed R, Chowdhury R, Iqbal SM, Paulmurugan R, Demirci U, et al. Management of COVID-19: current status and future prospects. *Microbes Infect* [Internet]. 2021 May [cited 2022 Jul 3]; 23(4-5): 104832. Available from: <https://www.sciencedirect.com/science/article/pii/S128645792100054X>
DOI: <https://doi.org/10.1016/j.micinf.2021.104832>
2. Johns Hopkins University & Medicine. COVID-19 Dashboard by the Center for Systems Science and Engineering (CSSE) at Johns Hopkins University (JHU) [Internet].

Baltimore, Maryland: Johns Hopkins University & Medicine; 2020 [updated 2022 Jun 7; cited 2022 Jun 7] Available from: <https://coronavirus.jhu.edu/map.html>

3. Fang E, Liu X, Li M, Zhang Z, Song L, Zhu B, et al. Advances in COVID-19 mRNA vaccine development. *Sig Transduct Target Ther* [Internet]. 2022 Mar 23 [cited 2022 Jul 3]; 7(1): 1-31. Available from: <https://www.nature.com/articles/s41392-022-00950-y#citeas>

DOI: <https://doi.org/10.1038/s41392-022-00950-y>

4. Tschöpe C, Ammirati E, Bozkurt B, Caforio AL, Cooper LT, Felix S, et al. Myocarditis and inflammatory cardiomyopathy: current evidence and future directions. *Nat Rev Cardio* [Internet]. 2020 Oct 12 [cited 2022 Jul 4]; 18(3): 169–193. Available from: <https://www.nature.com/articles/s41569-020-00435-x#citeas>

DOI: <https://doi.org/10.1038/s41569-020-00435-x>

5. Haryalchi K, Olangian-Tehrani S, Asgari Galebin SM, Mansour-Ghanaie M. The importance of myocarditis in Covid-19. *Health Sci Rep* [Internet]. 2022 Jan 13 [cited 2022 Jul 01]; 5: e488. Available from: <https://onlinelibrary.wiley.com/doi/full/10.1002/hsr2.488> DOI:10.1002/hsr2.488

6. Chen W, Jeudy J. Assessment of Myocarditis: Cardiac MR, PET/CT, or PET/MR? *Curr Cardiol Rep* [Internet]. 2019 Jun 26 [cited 2022 Jul 10]; 21(8): 1-10. Available from: <https://link.springer.com/article/10.1007/s11886-019-1158-0>

DOI: <https://doi.org/10.1007/s11886-019-1158-0>

7. Mele D, Flamigni F, Rapezzi C, Ferrari R. Myocarditis in COVID-19 patients: current problems. *Intern Emerg Med* [Internet]. 2021 Jan 23 [cited 2022 Jun 30]; 16: 1123–1129. Available from: <https://link.springer.com/article/10.1007/s11739-021-02635-w> DOI: <https://doi.org/10.1007/s11739-021-02635-w>

8. Albert E, Aurigemma G, Saucedo J, Gerson D. Myocarditis following COVID-19 vaccination. *Radiol Case Rep* [Internet]. 2021 Aug [cited 2022 Jun 14]; 16(8): 2142-2145. Available from:

<https://www.sciencedirect.com/science/article/pii/S1930043321003289>

DOI: <https://doi.org/10.1016/j.radcr.2021.05.033>

9. Montgomery J, Ryan M, Engler R, Hoffman D, McClenathan B, Collins L, et al. Myocarditis Following Immunization With mRNA COVID-19 Vaccines in Members of the US Military. *JAMA Cardiol* [Internet]. 2021 Jun 29 [cited 2022 Jun 20]; 6(10):1202–1206. Available from:

https://jamanetwork.com/journals/jamacardiology/fullarticle/2781601?utm_campaign=articlePDF&utm_medium=articlePDFlink&utm_source=articlePDF&utm_content=jama-cardio.2021.2833 DOI:10.1001/jamacardio.2021.2833

10. Choi S, Lee S, Seo JW, Kim MJ, Jeon YH, Park JH, et al. Myocarditis-induced Sudden Death after BNT162b2 mRNA COVID-19 Vaccination in Korea: Case Report Focusing on Histopathological Findings. *J Korean Med Sci* [Internet]. 2021 Jul 10 [cited 2022 Jun 28]; 36(40): e286-0. Available from: <https://synapse.koreamed.org/articles/1147953>.
<https://doi.org/10.3346/jkms.2021.36.e286>
11. Schmitt P, Demoulin R, Poyet R, Capilla E, Rohel G, Pons F, et al. Acute Myocarditis after COVID-19 vaccination: A case report. *Rev Med Interne* [Internet]. 2021 Oct 19 [cited 2022 Jul 15]; 42(11): 797-800. Available from: <https://www.sciencedirect.com/science/article/pii/S0248866321007098>
DOI: <https://doi.org/10.1016/j.revmed.2021.10.003>
12. Nunn S, Kersten J, Tadic M, Wolf A, Gonska B, Hüll E, et al. Case Report: Myocarditis After COVID-19 Vaccination—Case Series and Literature Review. *Front Med* [Internet]. 2022 Feb 14 [cited 2022 Jul 16]; 9, 836620. Available from: <https://www.frontiersin.org/articles/10.3389/fmed.2022.836620/full#h8>
DOI: 10.3389/fmed.2022.836620
13. Ehrlich P, Klingel K, Ohlmann-Knafo S, Hüttinger S, Sood N, Pickuth D, et al. Biopsy-proven lymphocytic myocarditis following first mRNA COVID-19 vaccination in a 40-year-old male: case report. *Clin Res Cardiol* [Internet]. 2021 Sep 6 [cited 2022 Jul 16]; 110(11), 1855–1859. Available from: <https://link.springer.com/article/10.1007/s00392-021-01936-6>
DOI: <https://doi.org/10.1007/s00392-021-01936-6>
14. Onderko L, Starobin B, Riviere AE, Hohl PK, Phillips CT, Morgan RB, et al. Myocarditis in the setting of recent COVID-19 vaccination. *Case Rep Cardiol* [Internet]. 2021 Oct 19 [cited 2022 Jul 16]; 2021. Available from: <https://www.hindawi.com/journals/cric/2021/6806500/>
DOI: <https://doi.org/10.1155/2021/6806500>
15. Nagasaka T, Koitabashi N, Ishibashi Y, Aihara K, Takama N, Ohyama Y, et al. Acute myocarditis associated with COVID-19 vaccination: a case report. *J Cardiol Cases* [Internet]. 2022 May 1 [cited 2022 Jul 16]; 25(5): 285-288. Available from: <https://www.sciencedirect.com/science/article/pii/S187854092100181X>
DOI: <https://doi.org/10.1016/j.jccase.2021.11.006>
16. Watanabe K, Ashikaga T, Maejima Y, Tao S, Terui M, Kishigami T, et al. Case Report: Importance of MRI Examination in the Diagnosis and Evaluation of COVID-19 mRNA Vaccination Induced Myocarditis: Our Experience and Literature Review. *Front*

Cardiovasc Med [Internet]. 2022 Apr 27 [cited 2022 Jul 16]; 9:844626. Available from: <https://www.ncbi.nlm.nih.gov/pmc/articles/PMC9091592/>

DOI: 10.3389/fcvm.2022.844626.

17. Mengesha B, Asenov AG, Hirsh-Racah B, Amir O, Pappo O, Asleh R. Severe acute myocarditis after the third (booster) dose of mRNA COVID-19 vaccination. Vaccines [Internet]. 2022 Apr 8 [cited 2022 Jul 16]; 10(4): 575. Available from: <https://www.mdpi.com/2076-393X/10/4/575/htm>

DOI: <https://doi.org/10.3390/vaccines10040575>

18. Mimouni H, Bahouh C, Baddi M, Berichi S, Bkiyar H, Housni B. Cardiogenic shock revealing myocarditis after mRNA vaccination against covid-19: Case report and brief review for the first case in Morocco. Ann Med Surg [Internet]. 2022 Jan 11 [cited 2022 Jul 16]; 74: 103210. Available from: <https://www.sciencedirect.com/science/article/pii/S2049080121011602>

DOI: <https://doi.org/10.1016/j.amsu.2021.103210>

19. Hoshino N, Yanase M, Ichiyasu T, Kuwahara K, Kawai H, Muramatsu T, et al. An autopsy case report of fulminant myocarditis: Following mRNA COVID-19 vaccination. J Cardiol Cases [Internet]. 2022 Jul 4 [cited 2022 Jul 16]; Available from: <https://www.sciencedirect.com/science/article/pii/S1878540922001128>

DOI: <https://doi.org/10.1016/j.jccase.2022.06.006>

20. Mouch SA, Roguin A, Hellou E, Ishai A, Shoshan U, Mahamid L, et al. Myocarditis following COVID-19 mRNA vaccination. Vaccine [Internet]. 2021 May 28 [cited 2022 Jul 16]; 39(29), 3790-3793. Available from: <https://www.sciencedirect.com/science/article/pii/S0264410X21006824>

DOI: <https://doi.org/10.1016/j.vaccine.2021.05.087>

21. Hassanzadeh S, Sadeghi S, Mirdamadi A, Nematollahi A. Myocarditis following AstraZeneca (an adenovirus vector vaccine) COVID-19 vaccination: A case report. Clinical Case Reports [Internet]. 2022 Apr 15 [cited 2022 Jul 16]; 10(4): e05744. Available from: <https://onlinelibrary.wiley.com/doi/full/10.1002/ccr3.5744>

DOI: <https://doi.org/10.1002/ccr3.5744>

22. Yamamoto S, Arita Y, Ogasawara N. Myocarditis following the second dose of COVID-19 vaccination in a Japanese adolescent. Cureus [Internet]. 2022 Mar 25 [cited 2022 Jul 16]; 14(3): e23474. Available from: <https://www.cureus.com/articles/90484-myocarditis-following-the-second-dose-of-covid-19-vaccination-in-a-japanese-adolescent>

DOI: 10.7759/cureus.23474

23. Baggio C, Gagno G, Porcari A, Paldino A, Artico J, Castrichini M, et al. Myocarditis: which role for genetics? *Curr Cardiol Rep* [Internet]. 2021 May 7 [cited 2022 Jul 5]; 23(6): 1-7. Available from: <https://link.springer.com/article/10.1007/s11886-021-01492-5#citeas> DOI: <https://doi.org/10.1007/s11886-021-01492-5>
24. Wei SC, Meijers WC, Axelrod ML, Anang NA, Screever EM, Wescott EC, et al. A Genetic Mouse Model Recapitulates Immune Checkpoint Inhibitor–Associated Myocarditis and Supports a Mechanism-Based Therapeutic Intervention Immune Checkpoint Inhibitor Myocarditis in Mice. *Cancer Discov* [Internet]. 2021 March 1 [cited 2022 Jul 5]; 11(3): 614-625. Available from: <https://aacrjournals.org/cancerdiscovery/article/11/3/614/3343/A-Genetic-Mouse-Model-Recapitulates-Immune> DOI: <https://doi.org/10.1158/2159-8290.CD-20-0856>
25. Dina Zita M, Phillips MB, Stuart JD, Kumarapeli AR, Snyder AJ, Paredes A, et al. The M2 Gene Is a Determinant of Reovirus-Induced Myocarditis. *J Virol* [Internet]. 2022 Jan 26 [cited 2022 Jul 8]; 96(2): e01879-21. Available from: <https://journals.asm.org/doi/full/10.1128/JVI.01879-21> DOI: <https://doi.org/10.1128/JVI.01879-21>
26. Lerner A, Ramesh A, Matthias T. Going gluten free in non-celiac autoimmune diseases: the missing ingredient. *Expert Rev Clin Immunol* [Internet]. 2018 Sep 15 [cited 2022 Jul 9]; 14(11): 873-875. Available from: <https://www.tandfonline.com/doi/full/10.1080/1744666X.2018.1524757?scroll=top&needAccess=true> DOI: <https://doi.org/10.1080/1744666X.2018.1524757>
27. Marcolongo R, Rizzo S, Cerutti A, Reffo E, Castaldi B, Baritussio A, et al. The multiple faces of autoimmune/immune-mediated myocarditis in children: a biopsy-proven case series treated with immunosuppressive therapy. *ESC Heart Failure* [Internet]. 2021 Jan 16 [cited 2022 Jul 9]; 8(2): 1604-1609. Available from: <https://onlinelibrary.wiley.com/doi/full/10.1002/ehf2.13163> DOI: <https://doi.org/10.1002/ehf2.13163>
28. Myrmel G, Lunde T, Dizdar V, Larsen TH, Saeed S. Myocarditis in a Young Patient with Celiac Disease; A Case Report and Literature Review. *Open Cardiovasc Med J* [Internet]; 2021 Feb 15 [cited 2022 Jul 9]; 15(1): 1-5. Available from: <https://opencardiovascularmedicinejournal.com/VOLUME/15/PAGE/1/FULLTEXT/> DOI: 10.2174/1874192402115010001
29. Favere K, Bosman M, Klingel K, Heymans S, Van Linthout S, Delputte P, et al. Toll-Like Receptors: Are They Taking a Toll on the Heart in Viral Myocarditis? *Viruses*

[Internet]. 2021 May 27 [cited 2022 Jul 10]; 13(6): 1003. Available from: <https://www.mdpi.com/1999-4915/13/6/1003>

DOI: <https://doi.org/10.3390/v13061003>

30. Enayati A, Banach M, Jamialahmadi T, Sahebkar A. Protective role of nutraceuticals against myocarditis. Biomed Pharmacother [Internet]. 2021 Dec 23 [cited 2022 Jul 10]; 146: 112242. Available from:

<https://www.sciencedirect.com/science/article/pii/S075333222101026X>

DOI: <https://doi.org/10.1016/j.biopha.2021.112242>

31. Polack, FP, Thomas SJ, Kitchin, N, Absalon, J, Gurtman A, Lockhart S, et al. Safety and efficacy of the BNT162b2 mRNA Covid-19 vaccine. N Engl J Med [Internet]. 2020 Dec 31 [cited 2022 Jul 16]; 383: 2603-2615. Available from:

<https://www.nejm.org/doi/full/10.1056/nejmoa2034577>

DOI: 10.1056/NEJMoa2034577

32. Thomas SJ, Moreira Jr ED, Kitchin N, Absalon J, Gurtman A, Lockhart S, et al. Safety and efficacy of the BNT162b2 mRNA Covid-19 vaccine through 6 months. N Engl J Med [Internet]. 2021 Nov 4 [cited 2022 Jul 17]; 385(19): 1761-1773. Available from:

<https://www.nejm.org/doi/full/10.1056/NeJMoa2110345>

DOI: 10.1056/NEJMoa2110345

33. Wallace M, Moulia D, Blain AE, Ricketts EK, Minhaj FS, Link-Gelles R, et al. The Advisory Committee on Immunization Practices' Recommendation for Use of Moderna COVID-19 Vaccine in Adults Aged \geq 18 Years and Considerations for Extended Intervals for Administration of Primary Series Doses of mRNA COVID-19 Vaccines—United States, February 2022. Morb Mortal Wkly Rep [Internet]. 2022 Mar 18 [cited 2022 Jul 20]; 71(11), 416. Available from:

<https://www.ncbi.nlm.nih.gov/pmc/articles/PMC8942305/>

DOI: 10.15585/mmwr.mm7111a4

El artículo que se publica es de exclusiva responsabilidad de los autores y no necesariamente reflejan el pensamiento de la **Revista Anatomía Digital**.



El artículo queda en propiedad de la revista y, por tanto, su publicación parcial y/o total en otro medio tiene que ser autorizado por el director de la **Revista Anatomía Digital**.



Indexaciones

