




Autotrasplante dental con i-PRF y sellado apical con Biodentine: reporte de caso clínico con evolución desfavorable

Dental autotransplantation with i-PRF and apical sealing with Biodentine: a clinical case report with unfavorable evolution

- ¹ Adriana Gabriela Lazo Espinoza  <https://orcid.org/0009-0007-6043-8978>
Universidad Católica de Cuenca (UCACUE), Cuenca, Ecuador.
Residente del posgrado de endodoncia
aglazoe64@est.ucacue.edu.ec
- ² Felipe Guido Rodríguez Reyes  <https://orcid.org/0000-0001-7253-3162>
Universidad Católica de Cuenca (UCACUE), Cuenca, Ecuador.
felipe.rodriguez@ucacue.edu.ec
- ³ Miguel Alberto Lugo Pinto  <https://orcid.org/0000-0002-9433-1972>
Universidad Católica de Cuenca (UCACUE), Cuenca, Ecuador.
miguel.lugo@ucacue.edu.ec



Artículo de Investigación Científica y Tecnológica

Enviado: 12/01/2026

Revisado: 10/02/2026

Aceptado: 18/03/2026

Publicado: 06/04/2026

DOI: <https://doi.org/10.33262/anatomiadigital.v9i2.3638>

Cítese: Lazo Espinoza, A. G., Rodríguez Reyes, F. G., & Lugo Pinto, M. A. (2026). Autotrasplante dental con i-PRF y sellado apical con Biodentine: reporte de caso clínico con evolución desfavorable. *Anatomía Digital*, 9(2), 6-20. <https://doi.org/10.33262/anatomiadigital.v9i2.3638>



ANATOMÍA DIGITAL, es una Revista Electrónica, Trimestral, que se publicará en soporte electrónico tiene como misión contribuir a la formación de profesionales competentes con visión humanística y crítica que sean capaces de exponer sus resultados investigativos y científicos en la misma medida que se promueva mediante su intervención cambios positivos en la sociedad. <https://anatomiadigital.org>
La revista es editada por la Editorial Ciencia Digital (Editorial de prestigio registrada en la Cámara Ecuatoriana de Libro con No de Afiliación 663) www.celibro.org.ec

Esta revista está protegida bajo una licencia Creative Commons Atribución-NoComercial-CompartirIgual 4.0 Internacional. Copia de la licencia: <https://creativecommons.org/licenses/by-nc-sa/4.0/deed.es>

Palabras claves:

Autotrasplante dental, i-PRF, regeneración tisular, osteointegración, Biodentine.

Keywords:

Dental autotransplantation, i-PRF, tissue regeneration, osseointegration, Biodentine.

Resumen

Introducción: el autotrasplante dental es una alternativa terapéutica conservadora indicada cuando los implantes están contraindicados. **Objetivo:** el objetivo de este reporte fue describir un caso clínico de autotrasplante con aplicación de plasma rico en fibrina inyectado (i-PRF) y sellado apical con biodentine. **Metodología:** el presente reporte de caso clínico se realizó un estudio descriptivo. **Resultados:** se trató a una paciente de 32 años en la que se trasplantó el tercer molar superior izquierdo (2.8) al sitio del primer molar superior izquierdo (2.6). A pesar del uso de i-PRF y del sellado del ápice dental con biodentine, el procedimiento presentó fracaso clínico. **Conclusiones:** este desenlace se asoció a inflamación gingival persistente secundaria a una higiene oral deficiente, que favoreció la colonización bacteriana del surco gingival y comprometió la reinserción periodontal temprana. Adicionalmente, el comportamiento del cemento sellador endodóntico en un entorno húmedo pudo haber contribuido a la microfiltración bacteriana y a la persistencia del proceso inflamatorio. **Área de estudio general:** Odontología. **Área de estudio específica:** Endodoncia. **Tipo de artículo:** Caso clínico.

Abstract

Introduction: dental autotransplantation is a conservative therapeutic alternative indicated when implants are contraindicated. **Objective:** The objective of this report was to describe a clinical case of autotransplantation with application of injected fibrin-rich plasma (i-PRF) and apical sealing with biodentine. **Methodology:** This clinical case report was used to conduct a descriptive study. **Results:** A 32-year-old patient was treated in whom the upper left third molar (2.8) was transplanted to the site of the first upper left molar (2.6). Despite the use of i-PRF and the sealing of the dental apex with biodentine, the procedure presented clinical failure. **Conclusions:** This outcome was associated with persistent gingival inflammation secondary to poor oral hygiene, which favored bacterial colonization of the gingival sulcus and compromised early periodontal reattachment. In addition, the behavior of endodontic sealant cement in a humid environment

may have contributed to bacterial microfiltration and the persistence of the inflammatory process. **General area of study:** Dentistry. **Specific area of study:** Endodontics. **Type of article:** Clinical case.

1. Introducción

El autotrasplante dental es una alternativa terapéutica conservadora que consiste en la extracción quirúrgica de un diente de un sitio donante y su reubicación funcional en un sitio receptor dentro del mismo individuo. Esta técnica, lejos de ser reciente, fue descrita ya desde el siglo XVIII, pero su aplicación clínica moderna se consolidó a mediados del siglo XX, cuando Andreasen et al. (1) sistematizaron los criterios quirúrgicos y biológicos necesarios para lograr resultados predecibles y duraderos.

Históricamente, el autotrasplante fue reservado para casos muy específicos y presentaba tasas variables de éxito debido a la falta de criterios de selección estandarizados y a la limitada comprensión del manejo pulpar y periodontal del diente trasplantado. Sin embargo, avances en biología celular, manejo quirúrgico y técnicas de diagnóstico por imagen permitió una evolución significativa del procedimiento. Actualmente, se considera una opción válida especialmente en pacientes jóvenes, donde el crecimiento craneofacial no culminó, y los implantes dentales no son recomendados (2)(3).

Uno de los hitos más importantes en la mejora de esta técnica fue la incorporación de herramientas digitales para la planificación y ejecución precisa de procedimientos quirúrgicos.

El uso de CBCT, software CAD e impresión 3D optimizó la planificación virtual del autotrasplante dental, permitiendo una preparación precisa del alvéolo receptor y una reducción significativa del tiempo extraoral del diente donante, aspecto clave para la preservación del ligamento periodontal. Estas tecnologías facilitan la fabricación de guías quirúrgicas y réplicas dentales personalizadas, minimizando el trauma quirúrgico. De forma complementaria, el empleo de biomateriales regenerativos como el i-PRF favorece la cicatrización y regeneración periodontal mediante la liberación sostenida de factores de crecimiento (4)(5)(6)(7).

El autotrasplante dental es una alternativa terapéutica válida para la rehabilitación de dientes ausentes; no obstante, su éxito depende de múltiples factores biológicos y clínicos. La evidencia identifica la necrosis pulpar, la reabsorción radicular inflamatoria y la anquilosis como las principales causas de fracaso, asociadas al daño del ligamento

periodontal, al tiempo extraalveolar prolongado y a la manipulación del diente donante. El pronóstico se ve influido por el estadio de desarrollo radicular, el manejo endodóntico, la técnica operatoria y la salud periodontal, particularmente por el control de la placa bacteriana y la inflamación gingival. Asimismo, variables como el tipo de diente donante y receptor, la preparación del sitio receptor, el uso de antibióticos perioperatorios y el tipo y duración de la ferulización fueron descritas como factores modificadores del resultado. En conjunto, las tasas de fracaso del autotrasplante dental se sitúan aproximadamente entre el 2,0 % y el 10,32 %, dependiendo de los criterios de evaluación utilizados (8)(9).

Este reporte de caso presenta una experiencia clínica de autotrasplante dental en una paciente joven mediante el uso de herramientas modernas de planificación y ejecución, destacando que, pese a sus resultados funcionales y estéticos favorables, el procedimiento mantiene un riesgo inherente de fracaso condicionado por factores endodónticos y periodontales que requieren un manejo integral y un seguimiento postoperatorio riguroso.

2. Metodología

En el presente reporte de caso clínico se realizó un estudio descriptivo, se documenta la realización de un autotrasplante dental como opción terapéutica para la rehabilitación funcional de la paciente. Previamente al procedimiento se llevó a cabo una evaluación tanto clínica y radiográfica completa, con el fin de analizar las condiciones del sitio receptor y la viabilidad de la pieza dentaria donante.

Para el diagnóstico se realizaron exámenes clínicos intraorales suplementados con estudios radiográficos, los cuales permitieron evaluar la anatomía radicular, el estado del hueso alveolar y la relación con las estructuras anatómicas adyacentes. Con base a esta valoración se planificó el procedimiento quirúrgico, considerando los principios biológicos necesarios para preservar la integridad del ligamento periodontal.

a. Consideraciones éticas

Se obtuvo el consentimiento informado del paciente para la realización del tratamiento y la publicación del caso clínico, garantizando la confidencialidad de los datos personales conforme a las normas éticas vigentes.

3. Resultados - Caso clínico

Paciente de sexo femenino de 32 años, ASA I, sin antecedentes médicos relevantes. Acudió a consulta por presentar dolor en la pieza dental 1.5, que requería tratamiento de conducto, al realizar la valoración clínica general se observó que presentaba un resto radicular con tratamiento de conducto previo no rehabilitado adecuadamente, lo que llevó a la fractura de la pieza dental.

Debido a la poca estructura dental sana remanente y la exposición de furca se determinó que el retratamiento no era viable. La insatisfacción de la paciente con su aspecto estético de la pieza dental fracturada, se le propone como opción de tratamiento la sustitución de la pieza dental 2.6 por la 2.8 mediante autotransplante dental. Se realizó la exodoncia de la pieza dental 2.6 y luego se extrajo la pieza dental 2.8 para ejecutar el autotransplante. La paciente no refirió dolor y quedó satisfecha con el aspecto estético y funcional de la nueva pieza dental.

3.1. Diagnóstico clínico

La pieza dental 2.6 presentaba una fractura coronal extensa en sentido mesio-oclusal, asociada a caries en el área cervical y exposición de furca. A la evaluación clínica no se apreciaba signos de infección activa, como un tracto sinuoso o absceso. Debido a la extensión de la fractura y la exposición de furca, se determinó que la pieza dental no era propensa a un tratamiento conservador y su mantenimiento en boca no era viable. Por otra parte, la pieza dental 2.8 se encontraba completamente erupcionada en la cavidad bucal y en buen estado, con anatomía y estructura adecuada para ser utilizada como donante en un procedimiento de autotransplante dental.

3.2. Diagnóstico radiográfico

La radiografía periapical y panorámica inicial reveló en la pieza 2.6 caries extensa en la región cervical, pérdida de la estructura coronaria anatómica y un ligero ensanchamiento del espacio del ligamento periodontal. En la pieza 2.8 se observa una pulpa normal y tejidos apicales normales sin alteraciones patológicas.

Se discutieron varias opciones de tratamiento con la paciente, incluyendo el implante dental. Sin embargo, debido a limitaciones económicas desistió de dicho procedimiento. Posteriormente como alternativa terapéutica se planteó la posibilidad de un autotransplante dental como una opción viable, el cual fue aceptado por la paciente. La planificación del procedimiento para el autotransplante dental se planificó en tres fases. Fase preoperatoria: evaluación y preparación del paciente. Fase intraoperatoria: extracción de la pieza 2.6 y autotransplante de la pieza 2.8. Fase posoperatoria: seguimiento y cuidado postoperatorio (**Figura 1**).

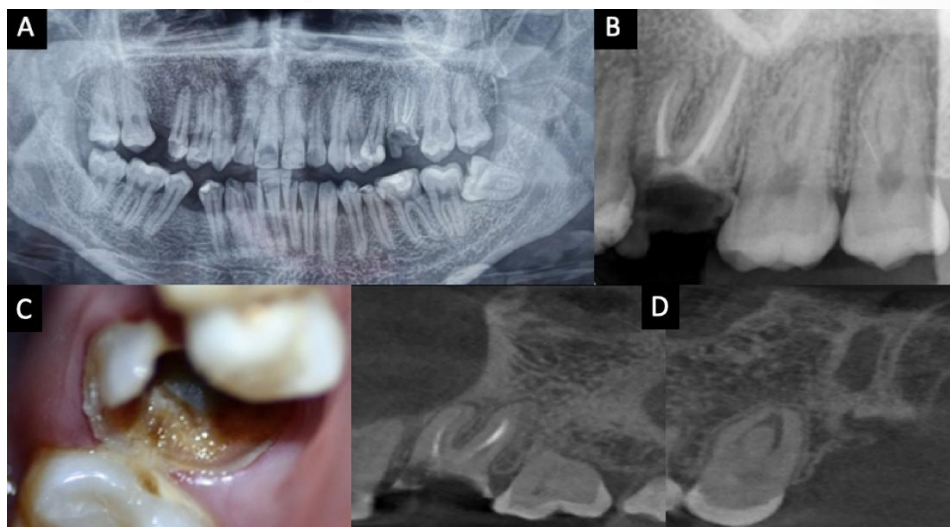


Figura 1: A. Radiografía panorámica inicial. B. Radiografía periapical inicial. C. Fotografía clínica que revela detalles de la superficie oclusal y alteraciones morfológicas en la pieza dental 2.6. D. Corte frontal de tomografía computarizada de haz cónico (CBCT) que incluye las piezas 2.6 y 2.8.

3.3. Planificación preoperatoria

Se realizó una Tomografía Volumétrica (CBCT) y un escaneo intraoral para obtener datos de la anatomía del paciente. A partir de estos datos se desarrolló una planificación digital del autotransplante por medio de la aplicación BLUESKY BIO 4.0, fusionando los archivos DICOM de la tomografía y el STL del escaneo intraoral para crea un modelo digital preciso. Se segmentó el diente donante y se transformó el archivo BSB (Bluesky Plan Project) a un modelo STL, permitiendo la creación de un modelo tridimensional. Con el programa MESHMIXER se corrigieron imperfecciones en el modelo y se imprimió en resina para simular la adaptación del diente donante en el sitio receptor. Se diseñó una férula quirúrgica de posicionamiento utilizando el modelo digital para orientar todo el procedimiento quirúrgico. La férula quirúrgica se imprimió con precisión para garantizar la correcta colocación del diente donante (**Figura 2**).

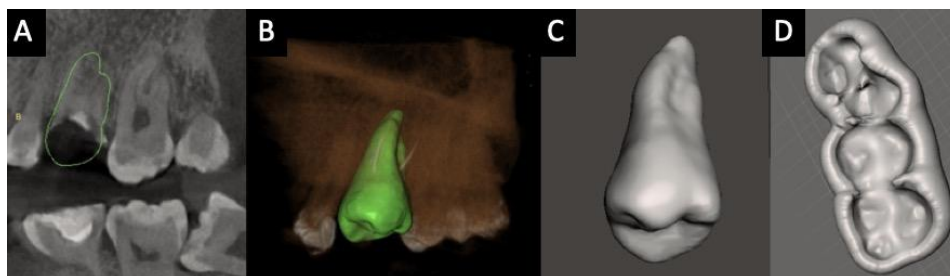


Figura 2: A. Tomografía volumétrica, B. Planificación digital de la posición del diente donante, C. Diseño del modelo tridimensional de la pieza 2.8, D. Férula quirúrgica de posicionamiento.

Previamente al procedimiento quirúrgico, se realizó una pulpectomía en la pieza dental 2.8. La pulpectomía se llevó a cabo mediante la siguiente secuencia, se realizó una apertura cameral para acceder a la cámara pulpar, se localizaron los conductos radiculares y se procedió a la instrumentación, se utilizó una secuencia de limas manuales K para la preparación de los conductos: iniciando la instrumentación con lima K #15 y finalizando la conformación del conducto con lima K #30. Se colocó medicación intraconducto de hidróxido de calcio y se selló la parte cameral con teflón y coltosol como material provisional.

3.4. Procedimiento intraoperatorio quirúrgico

Bajo anestesia local (lidocaína + epinefrina) se procedió a realizar la exodoncia de la pieza dental 2.6, para lo cual, se utilizó con un elevador recto y otro de bandera con los cuales se luxó y se extrajo el resto de esta pieza dental. Posteriormente se colocó el modelo tridimensional 3D en el sitio quirúrgico correspondiente; sin embargo, la réplica no presentó una adaptación adecuada en el alveolo. Ante esta situación, se optó por realizar una modificación controlada del alveolo óseo mediante el uso de una fresa para hueso 702 de carburo, con el objetivo de lograr un ajuste de la pieza 2.8 en su posición prevista. A continuación, se llevó a cabo la exodoncia de la pieza 28 mediante un procedimiento cuidadoso, empleando el mismo tipo de anestésico previamente descrito. La extracción se realizó utilizando un fórceps 150, con especial énfasis en la preservación del ligamento periodontal. Acto seguido se realizó la apicectomía con una fresa tronco cónica de diamante y se cortó 3mm del ápice, luego se hizo la retro obturación del conducto utilizando Biodentine como material de sellado apical. El Biodentine es un cemento de silicato de calcio bioactivo con diversas aplicaciones endodónticas; sin embargo, la evidencia científica disponible no demuestra de forma consistente su superioridad clínica frente a otros cementos cuando se emplea como material de retro obturación en apicectomía. Aunque presenta un tiempo de fraguado inicial reducido y propiedades físico-químicas favorables en estudios in vitro, su comportamiento en el entorno quirúrgico apical, particularmente en presencia de sangre y humedad, muestra resultados variables. Asimismo, la evidencia clínica a largo plazo sobre sellado apical y estabilidad del material es limitada y heterogénea, lo que impide respaldar de manera concluyente su preferencia sobre biocerámicos desarrollados específicamente para cirugía endodóntica (10)(11)(12)(13). El procedimiento descrito fue completado en un tiempo menor a 15 minutos. El tiempo de fraguado del Biodentine fue determinado en $29,2 \pm 3,84$ minutos, según los resultados obtenidos bajo condiciones experimentales estandarizadas, lo que es significativamente mayor que los ~12 minutos que a menudo sugiere el fabricante para el “tiempo inicial” (**Figura 3**) (12)(13).

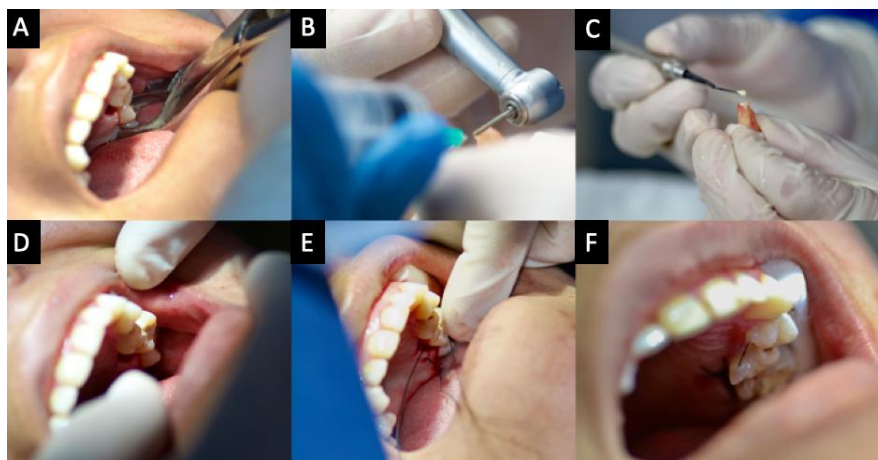


Figura 3: A. Extracción atraumática de la pieza dental 2.8, B. Reducción del ápice mediante fresa troncocónica de diamante con irrigación de suero fisiológico, C. Colocación de biodentine en el ápice de la pieza dental 2.8, D. Reimplantación dental de la pieza 2.8 en el alveolo correspondiente a la pieza 2.6, E. Sutura, F. Ferulización palatina utilizando las piezas dentales 2.4, 2.6 y 2.7.

Para la obtención del i-PRF se extrajo sangre de la paciente en 2 tubos de 10ml VACUUM TUBE estériles, los cuales se llevaron a una centrifuga a 700rpm por 3 minutos; se tomó el i-PRF y se aplicó en toda la raíz de la pieza a trasplantar además del alveolo dental receptor, para favorecer la angiogénesis y regeneración. Con el fin de potenciar la integración y estimulación biológica del tejido periodontal adyacente, se aplicó i-PRF de manera tópica en las zonas de las piezas 2.4, 2.5 y 2.7, buscando un efecto de fertilización biológica que favorezca la salud periodontal y la reparación tisular alrededor del injerto y dientes vecinos. En estudios recientes se demostró que los concentrados plaquetarios líquidos como el *i-PRF (Injectable Platelet-Rich Fibrin)*, preparados con centrifugaciones de baja velocidad, promueven una liberación sostenida de factores de crecimiento (VEGF, PDGF, TGF- β , entre otros) que favorecen angiogénesis, migración celular y regeneración tisular periodontal, lo que se traduce en mejoras clínicas en grosor gingival, nivel de adhesión clínica y llenado óseo en defectos periodontales (14)(15)(16).

Protocolos clínicos reportaron que la aplicación tópica del i-PRF, tanto en tejidos blandos del periodonto como en el alvéolo receptor, potencia la reparación y la integración biológica de injertos dentales, reduciendo profundidad de bolsa y favoreciendo regeneración ósea (17)(18). Además, una revisión sistemática/meta-análisis reciente evaluó su eficacia en pacientes con fenotipo gingival fino, mostrando aumento significativo en grosor y anchura de encía queratinizada tras inyecciones de i-PRF (19)(20).

De este modo, tu abordaje aparentemente combinando aplicación de i-PRF en raíz, alvéolo receptor y tejidos periodontales adyacentes está alineado con las tendencias más actuales de la literatura para optimizar regeneración periodontal y vascularización local.

Sin embargo, aún se evidencia variabilidad en los protocolos (velocidad de centrifugación, volumen, modo de aplicación) y falta de estudios largos con seguimiento histológico detallado para confirmar efectos a largo plazo. El diente donante fue posicionado cuidadosamente en el alveolo receptor, estabilizándolo mediante una sutura y férula de alambre de ortodoncia semirrígida, la cual fue colocada con resina fluida en la parte posterior de la pieza dental y de las piezas adyacentes; la misma que debía permanecer en boca por 3 semanas y luego ser retirada (**Figura 4**).

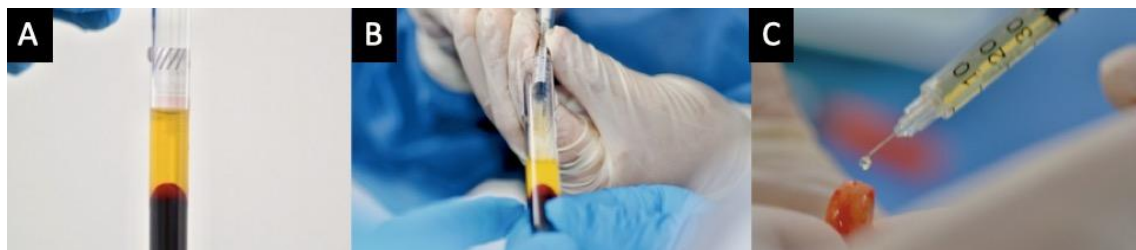

Figura 4: A. Obtención del i-PRF post centrifugación, B. Extracción del i-PRF, C. Irrigación con i-PRF en la porción apical de la pieza dental 2.8.

Al concluir el procedimiento quirúrgico, se administró Dexametasona 4 mg por vía intramuscular, adicionalmente se recetó diclofenaco de 50mg cada 8 horas por 3 días, amoxicilina 875mg + ácido clavulánico 125mg (Curam) cada 12 horas por 7 días y finalmente se realizó una radiografía periapical del diente autotransplantado como control del procedimiento quirúrgico (**Figura 5**).

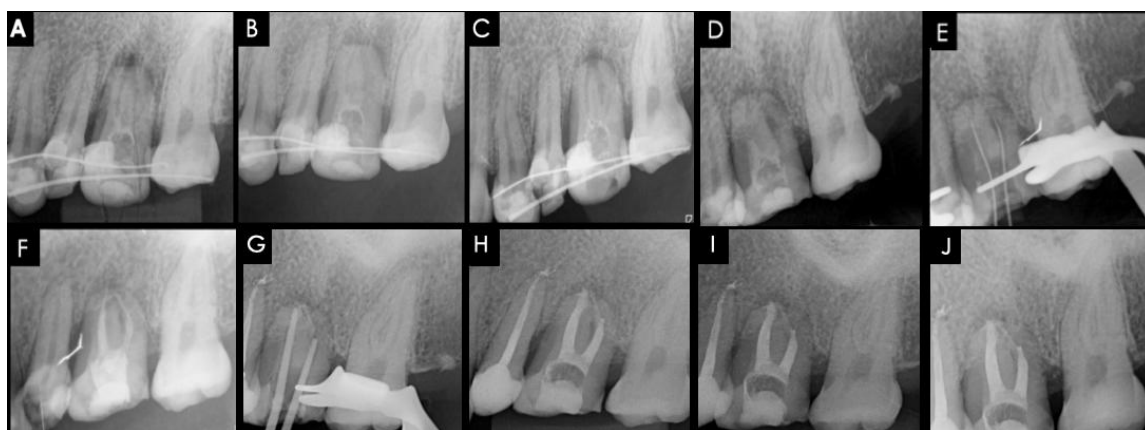

Figura 5: A. Radiografía final del procedimiento, B. Control 7 días, C. Control 15 días, D. Retiro de férula a las 7 semanas, E. Conductimetría, F. Radiografía final del tratamiento donde se identificó deficiencia en la compactación del material de obturación, G. Retiró de material obturador con nueva conometría. H. Obturación con una mejor compactación del material de relleno. I. 1er control post retratamiento 15 días. J. 2do control 4 semanas.

3.5. Resultados clínicos

La paciente fue citada para sus controles a las 24 horas, a la semana y a los 15 días postoperatorios. Sin embargo, no asistió a las citas programadas y acudió a la semana 5 después de la intervención. Al examen clínico, se observó déficit de higiene bucal y que la pieza dental presentaba con movilidad, por lo que se decidió mantener la férula durante 2 semanas adicionales. La paciente manifestó no querer retirar la férula, expresando miedo a la pérdida del diente.

4. Discusión

El autotrasplante dental fue establecido como una alternativa terapéutica predecible cuando se cumplen criterios estrictos de selección y se aplica una técnica quirúrgica rigurosa, tal como lo demostraron los estudios clásicos de Andreasen et al. (1) y Tsukiboshi (2). La preservación del ligamento periodontal, la manipulación atraumática del diente donante y la adecuada selección del caso, considerando el estadio de desarrollo radicular y las condiciones del lecho receptor, continúan siendo factores determinantes para el éxito a largo plazo (1)(2).

El uso de plasma rico en fibrina, particularmente el i-PRF, mostro efectos favorables sobre la regeneración de tejidos blandos y duros, al estimular la migración celular y la liberación sostenida de factores de crecimiento. Aunque la evidencia específica del i-PRF en autotrasplantes aún es limitada, estudios con PRF convencional reporto resultados clínicos favorables en términos de regeneración periodontal, desarrollo radicular y estabilidad a largo plazo, lo que justifica su aplicación como coadyuvante regenerativo (14)(15)(18)(19)(20).

No obstante, pese a estos avances, el fracaso del autotrasplante dental sigue siendo multifactorial. Revisiones sistemáticas coinciden en que las principales complicaciones postoperatorias incluyen reabsorción radicular inflamatoria, anquilosis y necrosis pulpar, frecuentemente asociadas al daño del ligamento periodontal, al tiempo extra alveolar prolongado y a una manipulación inadecuada del injerto. Adicionalmente, factores biológicos frecuentemente subestimados, como la inflamación gingival persistente y la carga bacteriana derivada de una higiene oral deficiente, pueden alterar la cicatrización periodontal temprana y favorecer la diseminación bacteriana hacia el sistema de conductos y los tejidos periapicales (8)(9)(21)(22)(23).

En este contexto, el manejo endodóntico oportuno y la elección de un cemento sellador con adecuada bioactividad, estabilidad dimensional y comportamiento predecible en un entorno húmedo adquieren relevancia clínica. Un sellado deficiente puede favorecer la microfiltración bacteriana, perpetuar la inflamación periapical y contribuir al desarrollo de complicaciones biológicas que comprometen el pronóstico del diente trasplantado.

Finalmente, la heterogeneidad metodológica y la ausencia de protocolos estandarizados de mantenimiento limitan la interpretación real de las tasas de éxito reportadas, lo que refuerza la necesidad de un enfoque integral que incluya control periodontal, endodoncia adecuada y seguimiento postoperatorio estricto (10)(24)(25)(26).

5. Conclusión

- El éxito del autotrasplante dental depende de una interacción compleja de factores biológicos, quirúrgicos, restauradores y de protocolos clínicos. Más allá de la preservación del ligamento periodontal y el control de la inflamación y la carga bacteriana son fundamentales. La elección de un cemento sellador con adecuada bioactividad, estabilidad dimensional y comportamiento predecible en entornos húmedos es crucial para limitar la microfiltración y reducir las complicaciones inflamatorias postoperatorias, principales causas de fracaso a largo plazo.

6. Conflicto de intereses

Los autores declaran que no existe conflicto de intereses en relación con el artículo presentado.

7. Declaración de contribución de los autores

Todos autores contribuyeron significativamente en la elaboración del artículo.

8. Costos de financiamiento

La presente investigación fue financiada en su totalidad con fondos propios de los autores.

9. Referencias Bibliográficas

1. Andreasen JO, Paulsen HU, Yu Z, Bayer T. A long-term study of 370 auto transplanted premolars. Part I. Surgical procedures and standardized techniques for monitoring healing. *European Journal of Orthodontics* [Internet]. 1990 [cited 2026 Jan.08];12(1):3–13. Available from: <http://dx.doi.org/10.1093/ejo/12.1.3>
2. Tsukiboshi M. Auto transplantation of teeth: requirements for predictable success. *Dental Traumatology* [Internet]. 2002 [cited 2026 Jan.08]; 18:157-180. Available from: <http://dx.doi.org/10.1034/j.1600-9657.2002.00118.x>
3. Czochrowska EM, Stenvik A, Bjercke B, Zachrisson BU. Outcome of tooth transplantation: survival and success rates 17–41 years posttreatment. *American Journal of Orthodontics and Dentofacial Orthopedics* [Internet]. 2002 [cited 2026 Jan 08]; 121(2):110-119; quiz 193. Available from: <http://dx.doi.org/10.1067/mod.2002.119979>

4. Shahbazian M, Jacobs R, Wyatt J, Denys D, Lambrichts I, Vinckier F, et al. Validation of the cone beam computed tomography-based stereolithographic surgical guide aiding auto transplantation of teeth: clinical case-control study. *Oral Surgery, Oral Medicine, Oral Pathology and Oral Radiology* [Internet]. 2013 [cited 2026 Jan.08];115(5):667–675. Available from: <http://dx.doi.org/10.1016/j.oooo.2013.01.025>
5. Verweij JP, Jongkees FA, Becking AG, Mensink G, Fiocco M, van Merkesteyn JPR. Auto transplantation of teeth using computer-aided rapid prototyping technology. *International Journal of Oral and Maxillofacial Surgery* [Internet]. 2017 [cited 2026 Jan.08];46(11):1466-1474. Available from: [https://www.ijoms.com/article/S0901-5027\(17\)31417-0/abstract](https://www.ijoms.com/article/S0901-5027(17)31417-0/abstract)
6. Gao J, Guo L, Yang D. Application of computer-aided design combined with 3-dimensional-printed guide in tooth auto transplantation: a case report. *BMC Oral Health* [Internet]. 2026 [cited 2026 Jan.08];26:258. Available from: <http://dx.doi.org/10.1186/s12903-025-07459-0>
7. Dawood A, Marti Marti B, Sauret-Jackson V, Darwood A. 3D printing in dentistry. *British Dental Journal* [Internet]. 2015 [cited 2026 Jan.08];219:521-529. Available from: <http://dx.doi.org/10.1038/sj.bdj.2015.914>
8. Singh AK., Khanal N, Acharya N, Hasan MR, Saito T. What are the complications, success and survival rates for auto transplanted teeth? An overview of systematic reviews and metaanalyses. *Healthcare* [Internet]. 2022 [cited 2026 Jan.08]; 10(5), 835. Available from: <https://doi.org/10.3390/healthcare10050835>
9. Jaber M, Prasad P, Akeil M, Moufti A, Al-Sammarraie A, Charaf Eddin C. Long-term evaluation of tooth transplantation: an umbrella review. *Journal of Clinical Medicine* [Internet]. 2024 [cited 2026 Jan.08]; 13(11), 3341. Available from: <https://doi.org/10.3390/jcm13113341>
10. Kharabe V, Thosar N, Fulzeleet P, Pramod Bane S, Gupta S. Comparative evaluation of setting time and sealing ability of two root end filling materials: an in vitro study. *Journal Of Datta Meghe Institute of Medical Sciences University* [Internet]. 2023 [cited 2026 Jan.08];18(3):468-474. Available from: https://doi.org/10.4103/jdmimsu.jdmimsu_104_21
11. Malkondu Ö, Kazandağ MK, Kazazoğlu E. A review on biodentine, a contemporary dentine replacement and repair material. *BioMed Research International* [Internet]. 2014 [cited 2026 Jan.08]; 2014(1):160951. Available from: <https://onlinelibrary.wiley.com/doi/10.1155/2014/160951>

12. Han L, Okiji T. Bioactivity evaluation of three calcium silicate-based endodontic materials. *International Endodontic Journal* [Internet]. 2013 [cited 2026 Jan.08]; 46(9):808-814. Available from: <http://dx.doi.org/10.1111/iej.12062>
13. Falkowska J, Chady T, Dura W, Drożdżik A, Tomasik M, Marek E, et al. The washout resistance of bioactive root-end filling materials. *Materials* [Internet]. 2023 [cited 2026 Jan.08]; 16(17):5757. Available from: www.mdpi.com/1996-1944/16/17/5757
14. Gollapudi M, Bajaj P, Oza RR. Injectable platelet-rich fibrin - a revolution in periodontal regeneration. *Cureus* [Internet]. 2022 [cited 2026 Jan.08]; 14(8):e28647. Available from: <http://dx.doi.org/10.7759/cureus.28647>
15. Hajibagheri P, Basirat M, Tabari-Khomeiran Z, Asadi-Aria A. The efficacy of platelet-rich fibrin (PRF) in post-extraction hard and soft tissue healing and associated complications: a systematic review and meta-analysis of split-mouth randomized clinical trials. *BMC Oral Health* [Internet]. 2025 [cited 2026 Jan.08]; 25(1):869. Available from: <http://dx.doi.org/10.1186/s12903-025-06238-1>
16. Alkofahi H, Maghaireh A, Fnaish M, Jarrah M, Bataineh M. Application of platelet-rich fibrin as regeneration assistant in immediate auto transplantation of third molar with unformed roots: case report and review of literature. *Case Reports in Dentistry* [Internet]. 2020 [cited 2026 Jan.08]; 2020(1):8170646. Available from: <http://dx.doi.org/10.1155/2020/8170646>
17. Alijani S, Ghamari A, Saleh AK, Salehzadeh M. Immediate auto transplantation of a mandibular premolar with complete roots to a fractured tooth site, using platelet-rich fibrin in an orthodontic patient, report of a case. *Dental Research Journal (Isfahan)* [Internet]. 2023 [cited 2026 Jan.08]; 20(1):34. Available from: <http://dx.doi.org/10.4103/1735-3327.372651>
18. Samavati Jame F, Alrmali A, Galindo-Fernández P, Stuhr S, Wang HL. Tooth auto transplantation outcomes using platelet-rich fibrin: a promising approach; case study. *Clinical Advances in Periodontics* [Internet]. 2025 [cited 2026 Jan.08]; 15(1):31-38. Available from: <http://dx.doi.org/10.1002/cap.10287>
19. Idris MI, Burhan AS, Hajeer MY, Sultan K, Nawaya FR. Efficacy of the injectable platelet-rich fibrin (i-PRF) in gingival phenotype modification: a systematic review and meta-analysis of randomized controlled trials. *BMC Oral Health* [Internet]. 2024 [cited 2026 Jan.08]; 24(1):1331. Available from: <http://dx.doi.org/10.1186/s12903-024-05109-5>

20. Silva FFV E, Chauca-Bajaña L, Caponio VCA, Cueva KAS, Velasquez-Ron B, Padín-Iruegas ME, et al. Regeneration of periodontal intrabony defects using platelet-rich fibrin (PRF): a systematic review and network meta-analysis. *Odontology* [Internet]. 2024 [cited 2026 Jan.08]; 112(4):1047-1068. Available from: <http://dx.doi.org/10.1007/s10266-024-00949-7>
21. Salinas Molina M, Cevallos Calero CM, Rodríguez Reyes FG. Dental auto transplantation with regenerative therapy using A-PRF (Advanced Platelet Rich Fibrin) and I PRF (Injectable Platelet Rich Fibrin). *Anatomía Digital* [Internet]. 2026Feb.27 [cited 2026Jan.12];9(1.2):105-21. Available from: <https://cienciadigital.org/revistacienciadigital2/index.php/AnatomiaDigital/article/view/3612>
22. Figueroa Ortiz BB, Rodríguez Reyes FG. Application of I-PRF in bone and periodontal healing after apicoectomy: clinical case. *Anatomía Digital* [Internet]. 2026Feb.25 [cited 2026Jan.12];9(1.2):83-104. Available from: <https://cienciadigital.org/revistacienciadigital2/index.php/AnatomiaDigital/article/view/3607>
23. Cherres Quiroz JA, Rodríguez Reyes FG. Intentional replantation with I-PRF for periapical healing. *Anatomía Digital* [Internet]. 2026Jan.5 [cited 2026Jan.12];9(1):82-5. Available from: <https://cienciadigital.org/revistacienciadigital2/index.php/AnatomiaDigital/article/view/3577>
24. González Guachizaca GV, Morocho Morocho NP, Lugo Pinto MA, Rodríguez Reyes FG. Endodontic regeneration with A-PRF and I-PRF in a permanent tooth with immature apex: a clinical case report. *Anatomía Digital* [Internet]. 2025Nov.13 [cited 2026Mar.12];8(4):57-3. Available from: <https://www.cienciadigital.org/revistacienciadigital2/index.php/AnatomiaDigital/article/view/3558>
25. Calle Coronel SP, Rodríguez Reyes FG, Piedra Andrade BR, Oviedo Delgado AN. Comparison of apical sealing capacity between bioceramic sealants and AH Plus with and without gutta-percha in endodontic treatments: an in vitro study. *Anatomía Digital* [Internet]. 2025Nov.13 [cited 2026Jan.12];8(4):74-94. Available from: <https://cienciadigital.org/revistacienciadigital2/index.php/AnatomiaDigital/article/view/3559>
26. Pulla Sarmiento GM, Rodríguez Reyes FG, Lugo Pinto MA. Guided endodontics. An alternative for high-complexity cases. a systematic narrative review. *Conciencia Digital* [Internet]. 2025Jun.25 [cited 2026Jan.12];8(2):65-8. Available from:

www.anatomiadigital.org

<https://www.cienciadigital.org/revistacienciadigital2/index.php/ConcienciaDigital/article/view/3420>

El artículo que se publica es de exclusiva responsabilidad de los autores y no necesariamente reflejan el pensamiento de la **Revista Anatomía Digital**.



El artículo queda en propiedad de la revista y, por tanto, su publicación parcial y/o total en otro medio tiene que ser autorizado por el director de la **Revista Anatomía Digital**.

