Anatomía Digital

ISSN: **2697-3391**
Vol. 8 No. 2.2, pp. 27 – 55, junio 2025
Revista en ciencias médicas, salud pública
Artículo de revisión bibliográfica.

www.anatomiadigital.org

Evaluación clínica e imagenológica de la fibrina rica en plaquetas en la regeneración ósea posexodoncia. Revisión sistemática

Clinical and imaging evaluation of platelet-rich fibrin in post-exodontic bone regeneration. A systematic review

[1] Rocío Magdalena Molina Barahona https://orcid.org/0000-0002-3793-4670
Universidad Católica de Cuenca (UCACUE), Azuay, Ecuador.
Doctorado en Ciencias Estomatológicas
rocio.molina@ucacue.edu.ec

[2] Gabriela Verónica Rosales Salcedo https://orcid.org/0009-0002-9561-2706
Universidad Católica de Cuenca (UCACUE), Azuay, Ecuador.
Posgrado en Endodoncia
gabriela.rosales.00@est.ucacue.edu.ec

[3] Christian Silva Erráez https://orcid.org/0009-0001-0062-6690
Universidad Católica de Cuenca (UCACUE), Azuay, Ecuador.
christian.silva@est.ucacue.edu.ec

[4] Denia Morales Navarro https://orcid.org/0000-0001-6066-7235
Investigador Independiente, Universidad de Ciencias Médicas de la Habana, Cuba.
deniamorales@infomed.sld.cu

Artículo de Investigación Científica y Tecnológica
Enviado: 18/03/2025
Revisado: 16/04/2025
Aceptado: 22/05/2025
Publicado:23/06/2025
DOI: **https://doi.org/10.33262/anatomiadigital.v8i2.2.3423**

Cítese: Molina Barahona, R. M., Rosales Salcedo, G. V., Silva Erráez, C., & Morales Navarro, D. (2025). Evaluación clínica e imagenológica de la fibrina rica en plaquetas en la regeneración ósea posexodoncia. Revisión sistemática. *Anatomía Digital*, *8*(2.2), 27-55. https://doi.org/10.33262/anatomiadigital.v8i2.2.3423

ANATOMÍA DIGITAL, es una Revista Electrónica, Trimestral, que se publicará en soporte electrónico tiene como misión contribuir a la formación de profesionales competentes con visión humanística y crítica que sean capaces de exponer sus resultados investigativos y científicos en la misma medida que se promueva mediante su intervención cambios positivos en la sociedad. https://anatomiadigital.org
La revista es editada por la Editorial Ciencia Digital (Editorial de prestigio registrada en la Cámara Ecuatoriana de Libro con No de Afiliación 663) www.celibro.org.ec

Esta revista está protegida bajo una licencia Creative Commons Atribución-NoComercial-CompartirIgual 4.0 International. Copia de la licencia: https://creativecommons.org/licenses/by-nc-sa/4.0/deed.es

Anatomía Digital
ISSN: **2697-3391**
Vol. 8 No. 2.2, pp. 27 – 55, junio 2025
Revista en ciencias médicas, salud pública
Artículo de revisión bibliográfica.
www.anatomiadigital.org

Palabras claves:
fibrina rica en plaquetas; regeneración ósea; extracción dental; curación fisiológica; evaluación de imágenes

Resumen

Introducción. La extracción dental por enfermedad pulpar, periapical y periodontal es uno de los procedimientos más comunes en odontología, siendo impredecible la cicatrización y pérdida de volumen que provoca atrofia de la cresta ósea alveolar a largo plazo. Utilizando una evaluación clínica y de imagen de publicaciones de investigación de Ensayos Clínicos Controlados Aleatorios (ECA) recientes, el O**bjetivo** es analizar la aplicación de la fibrina rica en plaquetas en la regeneración ósea de los alvéolos dentales posexodoncia. **Metodología** de acuerdo con el protocolo (PRISMA 2020), este estudio es un documental cualitativo, transversal y descriptivo. En este estudio sistemático se emplearon bases de datos electrónicas como PubMed, Scielo, Google académico, Embase y Redalyc. EL riesgo de sesgo se realizó según el Manual de Cochrane para Revisiones Sistemáticas de Intervenciones 6.2 (RevMan 6.2), con criterios de inclusión y exclusión, incluyendo 25 ensayos clínicos aleatorizados publicados hasta el 2022, que hayan investigado el uso de PRF en la regeneración ósea y de tejidos blandos en sitios de exodoncia. **Resultados** la presente revisión sistemática de acuerdo con los hallazgos heterogéneos de la investigación clínica, **Conclusiones** el PRF es útil para preservar el reborde alveolar posexodoncia, la estabilidad dimensional vertical e impulsar la proliferación de células lo cual previene la disminución de la cresta ósea alveolar vestibular, lingual o palatina, cabe mencionar que otros no han encontrado diferencias significativas debido a variaciones en diseño o metodología por lo que se requiere investigaciones adicionales estandarizadas prolongadas. **Área de estudio general:** odontología **Área de estudio específica:** cirugía oral **Tipo de estudio:** Revisión bibliográfica sistemática.

Keywords:
Platelet-Rich fibrin; bone regeneration; tooth extraction; physiological

Abstract

Introduction. Tooth extraction due to pulpal, periapical, and periodontal disease is one of the most common procedures in dentistry, with unpredictable scarring and volume loss leading to long-term atrophy of the alveolar bone crest. Using clinical and imaging evaluation of recent Randomized Controlled Clinical Trial (RCT) research publications, the **Objective** was

Esta revista está protegida bajo una licencia Creative Commons en la 4.0 International. Copia de la licencia:
http://creativecommons.org/licenses/by-nc-sa/4.0/

ISSN: **2697-3391**
Vol. 8 No. 2.2, pp. 27 – 55, junio 2025
Revista en ciencias médicas, salud pública
Artículo de revisión bibliográfica.
www.anatomiadigital.org

healing, imaging evaluation.

to analyze the application of platelet-rich fibrin in the bone regeneration of post-extraction dental alveoli. **Methodology,** according to the protocol (PRISMA 2020), this study is a qualitative, cross-sectional, and descriptive documentary. Electronic databases such as PubMed, Scielo, Google Scholar, Embase, and Redalyc were used in this systematic review. The risk of bias was assessed according to the Cochrane Handbook for Systematic Reviews of Interventions 6.2 (RevMan 6.2), with inclusion and exclusion criteria, including 25 randomized clinical trials published until 2022, which have investigated the use of PRF in bone and soft tissue regeneration in extraction sites. **Results** of this systematic review in accordance with the heterogeneous findings of clinical research, **Conclusions** PRF is useful to preserve the post-extraction alveolar ridge, vertical dimensional stability and promote cell proliferation which prevents the decrease of the buccal, lingual or palatal alveolar bone crest, it is worth mentioning that others have not found significant differences due to variations in design or methodology, so additional prolonged standardized research is required. **General Area of Study:** Dentistry **Specific area of study:** oral surgery **Type of study:** Systematic bibliographic review.

1. Introducción

Actualmente la preservación de la cresta alveolar después de procedimientos como la exodoncia dental es uno de los problemas más comunes en la odontología actual. Esto conduce a problemas para la rehabilitación oral, cuya finalidad es restaurar la estructura y la funcionalidad del sistema estomatognático. El último recurso para la caries dental avanzada, traumatismo dentoalveolar, ortodoncia y trastornos periodontales es la exodoncia de una estructura dental (1) (2)

El Dr. Joseph Choukroun creó la Fibrina Rica en Plaquetas (PRF) en Francia en 2006. Este concentrado de plaquetas se elabora centrifugando la sangre que se ha extraído del propio paciente, ofreciendo mayores concentraciones de leucocitos, citoquinas y factores de crecimiento, tales como: Factor de Crecimiento Derivado de Plaquetas (PDGF), Factor de Crecimiento Endotelial Vascular (VEGF), factor de crecimiento transformante beta1 (TGF- β1), factor de crecimiento transformante alfa (TGF-α), Factor de Crecimiento

Esta revista está protegida bajo una licencia Creative Commons en la 4.0 International. Copia de la licencia:
http://creativecommons.org/licenses/by-nc-sa/4.0/

Epitelial (EGF). Presenta ciertas ventajas por encima del Plasma Rico en Plaquetas (PRP) como: una cicatrización óptima de las heridas, angiogénesis más rápida, es una fuente autógena de factores de crecimiento derivados de la sangre autóloga sin uso de anticoagulantes, ni trombina bovina, de un solo paso y con biocompatibilidad inmunológica completa, la propagación de células es superior que en el PRP, relativamente en el trascurso de siete días hay un aumento de factores de crecimiento liberados hacia el sitio de exodoncia. Es así como el PRF forma una matriz tridimensional de fibrina que sirve de andamio para la regeneración tisular, actuando como una membrana en procedimientos de regeneración ósea y tisular guiada (2) (3) (4).

A lo largo de los tres primeros meses posexodoncia, los alvéolos se someten a un proceso fisiológico de regeneración ósea tras la extracción. Este proceso incluye la maduración y migración de las células óseas que impulsan la remodelación y reabsorción de la cresta alveolar restante (5) (6) (7).

Debido a que los concentrados de plaquetas producen factores de crecimiento, se han empleado en odontología durante los últimos 30 años para promover la generación de hueso nuevo y la cicatrización epitelial, previniendo de esta manera la recesión gingival e impulsando el remodelado de las encías, dentro de un equilibrio de la microbiota oral y la saliva, el PRF contribuye a la reducción de inflamación, sangrado y dolor posoperatorio, esto debido a la liberación de factores de crecimiento (8) (9).

La arquitectura de la cresta alveolar se ha conservado y mantenido en el transcurso de las últimas décadas utilizando una variedad de técnicas, que incluyen membranas de colágeno, sustitutos óseos y concentrados de plaquetas autólogos de PRF y PRP, catalogados como mejores aliados para prevenir la infección cruzada, siendo esencial para la reparación de los tejidos blandos y la regeneración ósea (10).

1.1. De plasma rico en plaquetas a fibrina rica en plaquetas

Aunque el Plasma Rico en Plaquetas (PRP) se descubrió en la década de 1970, no fue hasta 1980 que obtuvo un amplio reconocimiento. El PRP se creó mezclando trombina, cloruro de calcio y sangre recolectada, que atrapó las plaquetas en una red de fibrina. Las plaquetas se pueden preparar utilizando una variedad de métodos. Por lo general se utiliza un procedimiento de centrifugación de doble velocidad para aislarlos, donde se extraen glóbulos rojos de la capa de plasma y leucocitos en el primer ciclo de centrifugado. A continuación, el tapón plaquetario se separa del plasma pobre en plaquetas en un segundo ciclo de centrifugado, produciendo Plasma Rico en Plaquetas (PRP), que contiene hasta seis a ocho veces la concentración de factores de crecimiento (11) (12) (13).

Dado que la PRF se produce mediante un proceso simplificado que consiste en centrifugar sangre autóloga periférica sin agentes biológicos, es decir, sin anticoagulantes, se ha

Esta revista está protegida bajo una licencia Creative Commons en la 4.0 International. Copia de la licencia:
http://creativecommons.org/licenses/by-nc-sa/4.0/

categorizado como adecuada para procesos de regeneración ósea maxilofacial en los últimos años. La PRF está formada por una red de moléculas de fibrina con una estructura de cuatro y contiene plaquetas, citocinas, leucocitos y células madre circulantes (14) (15).

Los concentrados de plaquetas se clasifican según el contenido de leucocitos y fibrina (16):

- Fibrina Rica en Plaquetas (PRF).
- Fibrina Rica en Plaquetas y Leucocitos (L-PRF).
- Plasma Rico en Plaquetas y Leucocitos (L-PRP).
- Plasma Rico en Plaquetas (PRP).

Ante la necesidad de mantener la cresta ósea alveolar luego de procedimientos de exodoncia para la posterior rehabilitación, se realizó esta revisión sistemática con el objetivo de analizar la aplicación de la fibrina rica en plaquetas en la regeneración ósea posexodoncia.

2. Metodología

Este estudio, que ha sido registrado en PROSPERO de la *National Institute for Health Research* de la Universidad de New York (NYU), con número de referencia CRD42023413017, es de carácter transversal, descriptivo, documental y cualitativo. Se llevó a cabo de acuerdo con el protocolo PRISMA 2020 (17).

2.1. Criterios de elegibilidad

Comprende ensayos controlados aleatorios genuinos que examinaron cómo la PRF afectaba la regeneración del tejido óseo de los pacientes después de someterse a exodoncia en comparación con curación fisiológica. La población (P) analizada estuvo constituida por pacientes a quienes se les realizó exodoncias dentales. El uso de PRF en alvéolos posexodoncia fue el foco de intervención (I). La comparación (C) en el proceso de curación de los alvéolos posexodoncia. Los hallazgos (O) se centraron en las evaluaciones por imágenes del recrecimiento óseo. Se excluyeron estudios de pacientes con colocación de implantes inmediata, estudios en animales, estudios de PRF combinado con biomateriales. Se incluyeron sólo si los estudios eran Ensayos Controlados Aleatorios (ECA) escritos en inglés y español con al menos ocho pacientes, cuatro en cada grupo, y dos grupos: uno para prueba en el que se utilizó PRF y otro para un grupo de control en el que no se utilizó PRF.

2.2. Estrategia de búsqueda

La presente revisión se basó en la estrategia PICO (18), se realizó la búsqueda y recolección de artículos científicos publicados hasta el 2022 de las bases de datos

Esta revista está protegida bajo una licencia Creative Commons en la 4.0 International. Copia de la licencia:
http://creativecommons.org/licenses/by-nc-sa/4.0/

electrónica como: Scielo, PubMed, Embase, Redalyc y literatura gris, mediante el informe de la literatura gris de la Academia de Medicina de Nueva York, https://www.crd.york.ac.uk/prospero/, de donde se obtuvieron 220 artículos. Se utilizó vocabulario controlado (términos MesH de Pubmed, términos Emtree en Embase), así como también el uso de palabras clave y operadores booleanos OR y AND específicos para cada base de datos, detallado en la **Tabla 1**.

Términos Mesh: "Bone regeneration", "Blood, Clotting", "Coagulation, Blood", "Extractions Tooth", "Regeneration, Bone", "Platelet-Rich Fibrin", "Osteoconduction", Tooth, Extractions", "Extraction, tooth", Fibrin, Platelet-Rich", "Regeneration, Bone", Clotting, Blood", "Blood, Clottings".

Términos Emtree: "Blood clotting," "Extraction tooth," "Bone regeneration," "Platelet-Rich Fibrin."

Términos libres: "Regeneración ósea", "Extracción dental", "Fibrina rica en plaquetas", "PRF".

"Extracción dental", "Fibrina rica en plaquetas", "PRF", "Regeneración ósea". Incluyéndose artículos solo en español e inglés.

2.3. Datos recolectados

Para verificar la inclusión, se examinaron las características de los estudios, se recuperaron los datos de los estudios incluidos a partir de textos completos y se eliminaron los artículos que no se ajustaban a los criterios de selección. Entre los resultados se encuentran:

- Valoración radiográfica de la regeneración ósea (diferencias en el patrón o densidad trabecular).
- La regeneración ósea del hueso marginal (altura del hueso en la región vestibular, lingual y/o palatina) se evalúa clínica y radiográficamente.

2.4. Evaluación del riesgo de sesgo

Se revisó la calidad de los ECA seleccionados para evaluar el riesgo de sesgo de acuerdo con el Manual de Cochrane para Revisiones Sistemáticas de Intervenciones 6.2 (RevMan 6.2) que clasifica la fiabilidad de la investigación en tres áreas: bajo riesgo de sesgo, si se considera que los criterios de inclusión son suficientes; riesgo moderado de sesgo, si se considera que uno o más criterios del estudio son ambiguos; y alto riesgo de sesgo, si se considera que uno o más criterios del estudio son insuficientes (19). El diagrama de flujo de la selección de estudios primarios con sesgo para los 25 artículos incluidos se muestra en la **Figura 1**.

Esta revista está protegida bajo una licencia Creative Commons en la 4.0 International. Copia de la licencia:
http://creativecommons.org/licenses/by-nc-sa/4.0/

Anatomía Digital
ISSN: **2697-3391**
Vol. 8 No. 2.2, pp. 27 – 55, junio 2025
Revista en ciencias médicas, salud pública
Artículo de revisión bibliográfica.
www.anatomiadigital.org

3. Resultados

El diagrama de flujo PRISMA que se muestra en la **Figura 1** expone los resultados de la búsqueda. Se determinaron un total de 220 ensayos contralados aleatorizados, de las bases de datos analizadas se excluyó 20 artículos duplicados,110 por estudio irrelevante, 50 por no cumplir con los requisitos para este estudio, y la lectura completa de los artículos eliminó 15 por sus resúmenes incompletos, en total fueron incluidos 25 artículos seleccionados para el análisis cualitativo de la extracción de datos.

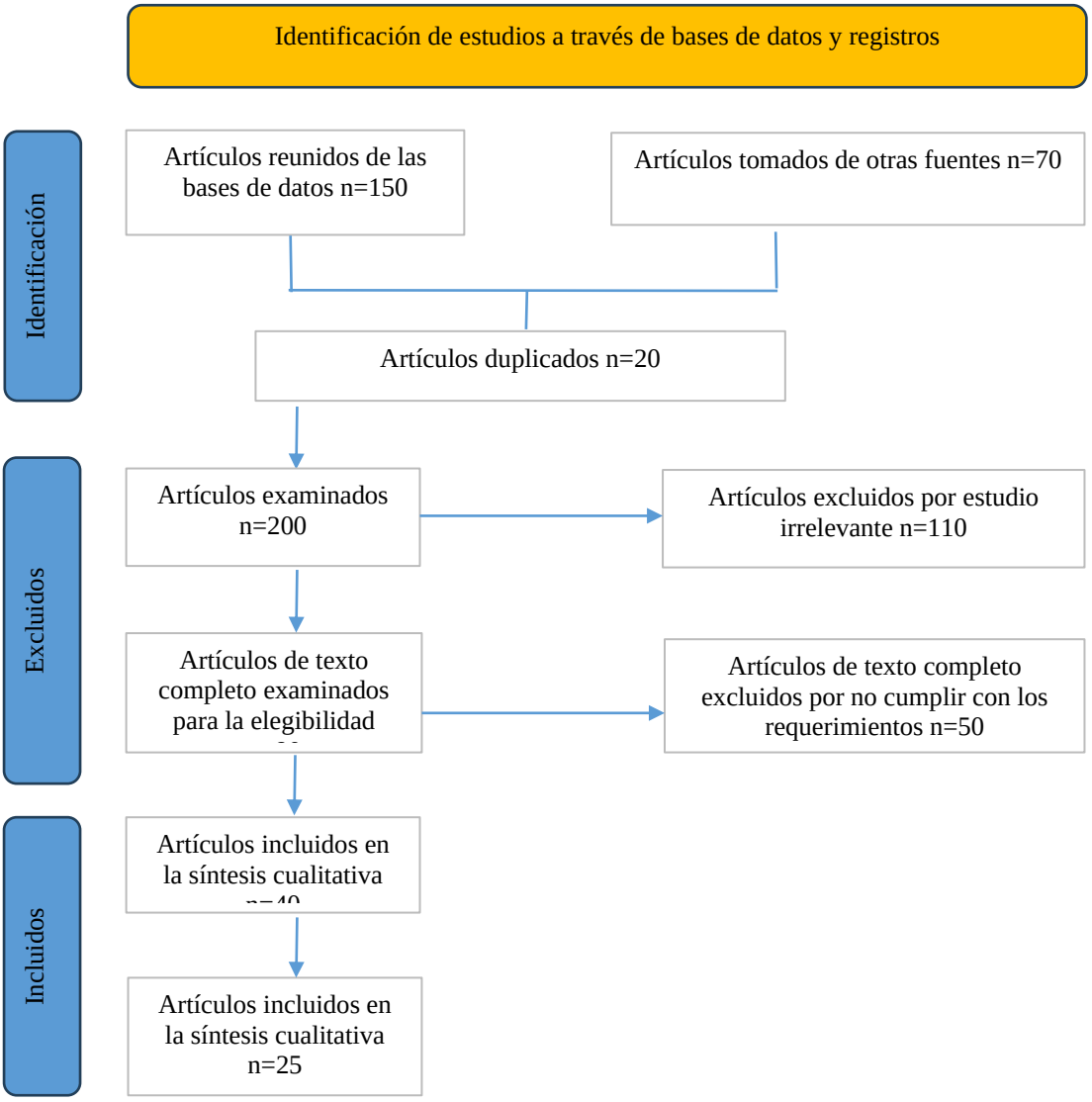

Figura 1. *Procedimiento de selección de artículos diagrama de flujo PRISMA 2020*

En la **tabla 1** se describen las características de los estudios incluidos, en el cual indican número de pacientes, número de piezas, intervención, control en semanas y motivo de exodoncia del diente.

Esta revista está protegida bajo una licencia Creative Commons en la 4.0 International. Copia de la licencia:
http://creativecommons.org/licenses/by-nc-sa/4.0/

Anatomía Digital
ISSN: **2697-3391**
Vol. 8 No. 2.2, pp. 27 – 55, junio 2025
Revista en ciencias médicas, salud pública
Artículo de revisión bibliográfica.
www.anatomiadigital.org

Tabla 1. *Resumen de características de estudios incluidos*

Autor, Año	N.º de pacientes	N.º de piezas		Intervención		Control Semanas	Motivo de Exodoncia
		Prueba	Control	Prueba	Control		
Sharma et al. (2019) (7)	60	60	60	PRF	Coágulo de sangre	1, 4 y 8 semanas	Extracción de terceros molares mandibulares impactados
Alzahrani (2017) (16)	24	12	12	PRF	Coágulo de sangre	1 día, 4, 8 semanas.	Exodoncia de una pieza dental por fractura radicular, pronostico periodontal reservado, falla del tratamiento endodóntico, caries avanzada
Anwandter et al. (2016) (20)	18	9	9	L-PRF	Coágulo de sangre	1 día, 4 meses.	Exodoncia previo implantes dentales
Areewong (2019) (21)	33	18	18	PRF	Coágulo de sangre	2 meses	Exodoncia previa a implantes dentales
Baslarli (2015) (22)	20	10 (pacientes)	10 (pacientes)	PRF	Coágulo de sangre	1 y 3 meses	Extracción de terceros molares mandibulares bilaterales impactados
Brazdeikyte (2021) (23)	43	22	21	PRF-PRGF	Coágulo de sangre	1 día, 1 mes	Extracción de molares mandibulares
Doiphode et al. (2016) (24)	30	15 (pacientes)	15 (pacientes)	Gel PRP, PRF	Coágulo de sangre	2, 4 y 6 meses	Extracción de terceros molares mandibulares bilaterales impactados
El Bagoury (2015) (25)	20	20	20	PRF	Coágulo de sangre	1 semana, 3 y 6 meses	Extracción de tercer molar inferior impactado
Fontes et al. (2021) (26)	15	10	5	PRF-BM/PG	Coágulo de sangre	6 meses	Extracción de diente anterior superior
Gasparro et al. (2020) (27)	18	18	18	Injerto de L-PRF	Coágulo de sangre	2, 4 semanas, 3, 6 meses	Exodoncia del tercer molar mandibular impactado

Esta revista está protegida bajo una licencia Creative Commons en la 4.0 International. Copia de la licencia:
http://creativecommons.org/licenses/by-nc-sa/4.0/

Anatomía Digital
ISSN: **2697-3391**
Vol. 8 No. 2.2, pp. 27 – 55, junio 2025
Revista en ciencias médicas, salud pública
Artículo de revisión bibliográfica.
www.anatomiadigital.org

Tabla 1. *Resumen de características de estudios incluidos (continuación)*

Autor, Año	N.º de pacientes	N.º de piezas		Intervención		Control Semanas	Motivo de Exodoncia
		Prueba	Control	Prueba	Control		
Guzmán et al. (2017) (28)	30	30	30	PRF	Coágulo de sangre	1, 8 semanas	Exodoncia de terceros molares inferiores
Jeyaraj & Chakranarayan (2018) (29)	60	30	30	PRF	Coágulo de sangre	8 semanas	Extracción de terceros molares mandibulares
Kapse et al. (2018) (30)	30	30	30	PRF	Coágulo de sangre	8, 16 semanas	Terceros molares impactados bilaterales
Kumar et al. (2015) (31)	31	16	15	PRF	Coágulo de sangre	3 meses	Extracción de tercer molar mandibular impactado
Kumar (2016) (32)	15	15	15	PRF	Coágulo de sangre	1, 2 y 6 meses	Extracción de tercer molar
Malhotra et al. (2020) (33)	50	50	50	PRF	Coágulo de sangre	1, 2 y 4 meses	Extracción de tercer molar mandibular
Dar et al. (2018) (34)	30	30	30	PRF	Coágulo de sangre	4, 12 semanas	Exodoncia de terceros molares mandibulares impactados
Niedzielska (2022) (35)	50	50	50	PRF	Coágulo de sangre	6 meses	Exodoncia de 2 piezas homónimas maxilares o mandibulares: fallo endodóntico, fractura coronaria.
Ouyyamwongs et al. (2019) (36)	12	20	20	PRF	Coágulo de sangre	2, 4 ,6 7 8 semanas	Extracción de premolares mandibulares previo a tratamiento de ortodoncia
Sharma et al. (2020) (37)	30	30	30	PRF	Coágulo de sangre	16 semanas	Extracción de dientes mandibulares de ambos lados

Esta revista está protegida bajo una licencia Creative Commons en la 4.0 International. Copia de la licencia: http://creativecommons.org/licenses/by-nc-sa/4.0/

Anatomía Digital
ISSN: **2697-3391**
Vol. 8 No. 2.2, pp. 27 – 55, junio 2025
Revista en ciencias médicas, salud pública
Artículo de revisión bibliográfica.
www.anatomiadigital.org

Tabla 1. *Resumen de características de estudios incluidos (continuación)*

Autor, Año	N.º de pacientes	N.º de piezas		Intervención		Control Semanas	Motivo de Exodoncia
		Prueba	Control	Prueba	Control		
Shilpa et al. (2017) (38)	7	7	N/E	PRF	N/E	3 meses	Extracción de dientes debido a fracturas radiculares, fallas endodónticas, lesiones cariosas no restaurables, previa colocación de implantes
Srinivas et al. (2018) (39)	30	30	30	PRF	Coágulo de sangre	3 meses	Piezas dentales superiores o inferiores con/sin condición crónica periodontal
Sultan et al. (2020) (40)	10	5	5	PRF-CS	PRF-X	5 meses	Extracción de premolares superiores
Sybil et al. (2020) (41)	25	25	25	PRF	Coágulo de sangre	3 y 6 meses	Extracción del tercer molar mandibular
Varghese et al. (2017) (42)	30	30	30	PRF	Coágulo de sangre	1, 4 y 16 semanas	Extracción de tercer molar inferior impactado

Abreviaturas: A-PRF: PRF avanzada; FDBA: aloinjerto óseo liofilizado; PRF: fibrina rica en plaquetas; L-PRF: fibrina rica en leucocitos y plaquetas; HA: hidroxiapatita; ECA: ensayo controlado aleatorio

En la **tabla 2** muestran las variables, métodos de evaluación y resultados de cada estudio según los siguientes criterios: preservación de la cresta alveolar usando PFR, cicatrización fisiológica de la cresta alveolar y presencia de significancia estadística reportada en el cada estudio.

Esta revista está protegida bajo una licencia Creative Commons en la 4.0 International. Copia de la licencia:
http://creativecommons.org/licenses/by-nc-sa/4.0/

Anatomía Digital
ISSN: **2697-3391**
Vol. 8 No. 2.2, pp. 27 – 55, junio 2025
Revista en ciencias médicas, salud pública
Artículo de revisión bibliográfica.
www.anatomiadigital.org

Tabla 2. *Variables, métodos de evaluación y resultados de los estudios incluidos*

Autor	Variables	Método de Evaluación	Resultado de PRF en preservación de la cresta alveolar (ancho, longitud, profundidad) y/o calidad del tejido óseo.	Resultado de cicatrización fisiológica y/o biomateriales en preservación de la cresta alveolar (ancho, longitud, profundidad) y/o calidad del tejido óseo	Significancia estadística SI/NO	Efecto del concentrado plaquetario reportado en el estudio
Sharma et al. (2019) (7)	Cicatrización de tejido blando y ósea	Evaluación clínica y radiográfica	Maduración de hueso 1 día: 0.50± 0.51mm Semana 1: 1.35± 0.59 mm Semana 4: 2.05± 0.55 mm Semana 8: 2.55± 0.51 mm	Maduración de hueso 1 día: 0.35± 0.49 mm Semana 1: 0.95± 0.60 mm Semana 4: 1.75± 0.44 mm Semana 8: 2.35± 0.49 mm	En ningún momento se observó una diferencia estadísticamente significativa entre los dos grupos. P< 0,05	El uso de PRF para mejorar la cicatrización de los tejidos blandos y duros. Aunque la regeneración ósea pudo diferenciarse en ambos grupos solo en el intervalo del segundo mes, las puntuaciones de dolor fueron mejores con PRF en la mayoría de los casos.
Alzahrani (2017) (16)	Ancho de la cresta alveolar, regeneración ósea	Evaluación clínica y radiográfica (periapical)	PRF: 1,4 y 8 semanas: Ancho reborde alveolar: 1 semana: 11.70 ± 2.37 4 semanas: 11.33 ± 2.30 8 semanas: 10.97 ± 2.33 Relleno óseo: 1 semana: 68.82 ± 1.07% 4 semanas:	Coágulo de sangre: 1, 4 y 8 semanas: ancho cresta alveolar de 13,01 ± 3,00 mm en 1 semana. 12,04 ± 2,50 mm a las 4 semanas. 11,54 ± 2,42 mm a las 8 semanas Relleno óseo: 74,05 ±	SI: 1 -4 semana: p=0.012 1- 8 semanas: p=0.036 NO: 4-8 semanas: 0.37	Anchura decreciente de la cresta alveolar en el grupo con PRF (-0,97mm - 8,58%) fue significativamente menor en comparación con el grupo control (-1,92 - 13,54%) a las 4 y 8

Esta revista está protegida bajo una licencia Creative Commons en la 4.0 International. Copia de la licencia: http://creativecommons.org/licenses/by-nc-sa/4.0/

Anatomía Digital
ISSN: 2697-3391
Vol. 8 No. 2.2, pp. 27 – 55, junio 2025
Revista en ciencias médicas, salud pública
Artículo de revisión bibliográfica.
www.anatomiadigital.org

Tabla 2. *Variables, métodos de evaluación y resultados de los estudios incluidos (continuación)*

			74.03 ± 1.22% 8 semanas: 80.35 ± 2.61%	1,66% después de 1 semana Después de cuatro semanas: 81,54 ± 3,33% Después de ocho semanas: 88,81 ± 1,53%		semanas; PRF aumenta la eficiencia y por lo tanto, la proliferación celular reduce la pérdida ósea a largo plazo
Anwandter et al. (2016) (20)	Cambios dimensionales clínicos y radiográficos de la cresta alveolar	Evaluación clínica y radiográfica	Reabsorción horizontal media de 1,18 ± 2,4 mm (p = 0,8) en la cresta, 1,25 ± 2,0 mm (p = 0,57) y 0,83 ± 2,0 mm (p = 0,78) a 2 mm y 4 mm apical a la cresta.	N/E	NO. p= 0.99	No se observaron diferencias significativas para el relleno óseo. entre maxilares, ni clínicamente (0,03 ± 4,4 mm, p= 0,9, IC: -4,46 a 4,39) ni radiográficamente (-0,06 ± 3,84 mm, p= 0,7, IC: -4,31 a 3,04).
Areewong (2019) (21)	Formación de nuevo hueso y cicatrización de heridas.	Evaluación clínica y radiográfica	PRF: 31,33 ± 18 %.	Coágulo: 26,33 ± 19,63 %.	No hubo diferencias estadísticamente significativas en la proporción entre los grupos PRF y control (P = 0,431).	El uso de PRF en ARP no mejora de forma estadísticamente significativa la formación de hueso nuevo posterior a la exodoncia dental en contraste con la cicatrización normal de heridas (P > 0,05).
Baslarli (2015) (22)	Cicatrización de tejido blando y ósea	Evaluación radiográfica (panorámica, gammagrafías óseas)	PRF: 1 y 3 meses: 1 mes: 4.71 3 mes: 4.1	1 y 3 meses: 1 mes: 4.6 3 mes: 3.96	No: las puntuaciones promedio del valor de gris del hueso en las áreas de extracción con o sin PRF fueron similares, sin diferencias estadísticamente significativas, en ambas visitas posoperatorias.	Los alvéolos tratados con PRF y no tratados con PRF no variaron sustancialmente en el aumento promedio en la absorción de tecnecio-99m difosfonato de metileno, una medida de mejor reparación ósea, 30 y 90 en el postoperatorio.

Esta revista está protegida bajo una licencia Creative Commons en la 4.0 International. Copia de la licencia: http://creativecommons.org/licenses/by-nc-sa/4.0/

Anatomía Digital
ISSN: **2697-3391**
Vol. 8 No. 2.2, pp. 27 – 55, junio 2025
Revista en ciencias médicas, salud pública
Artículo de revisión bibliográfica.
www.anatomiadigital.org

Tabla 2. *Variables, métodos de evaluación y resultados de los estudios incluidos (continuación)*

Brazdeikyte (2021) (23)	Cicatrización de tejido blando y ósea	Evaluación clínica, radiográfica (tomografías)	PRF: 8.4 mm	Coágulo: 7.9 mm	Significativamente reducido PRF (P: 0.04	PRGF y PRF no tuvo un efecto significativo en las dimensiones de los tejidos óseos primarios formados en el alvéolo
Doiphode et al. (2016) (24)	Profundidad de sondaje, cicatrización de tejidos blandos, densidad ósea	Evaluación clínica, radiográfica	Altura de hueso alveolar: Preoperatorio: 3.64±1.89 mm 2 mes: 3.37±1.72 mm 4 mes: 1.80±0.84 mm 6 mes: 1.57±0.62 mm Densidad ósea: Preoperatorio: 149.47±10.90 mm 2 mes: 120.60±8.42 mm 4 mes: 133.74±9.30 mm 6 mes: 141.4±11.41 mm	Altura de hueso alveolar: Preoperatorio: 3.10±2.09 mm 2 mes: 3.10±2.09 mm 4 mes: 2.97±2.11 mm 6 mes: 2.77±2.24 mm Densidad ósea: Preoperatorio: 144.33±13.76 mm 2 mes: 75.87±8.38 mm 4 mes: 99.94± 14.91 mm 6 mes: 127.80±11.87 mm	No hubo diferencia significativa entre los valores medios de hueso	PRF ha demostrado buenos resultados, puede incorporarse como complemento para promover la cicatrización de heridas y la regeneración ósea en sitios de extracción de terceros molares mandibulares humanos
El Bagoury (2015) (25)	Altura ósea, profundidad de sondaje	Evaluación clínica y radiográfica	Preoperatorio: 12.90 ± 2.22 mm Semana 1: 12.60 ± 2.14 mm Mes 3: 12.33 ± 2.11 mm Mes 6: 12.47 ± 2.07 mm	Preoperatorio: 12.58 ± 2.39 mm Semana 1: 11.98 ± 2.10 mm Mes 3: 11.49 ± 2.13 mm Mes 6: 11.36 ± 2.05 mm	Muestra diferencias en la altura del hueso entre el lado del estudio y el de control. R, lado de estudio = 17,6 mm; L, lado de control = 15,3 mm.	El PRF se considera un material clínico asequible y de fácil acceso que facilita la recuperación de los tejidos blandos y duros después de la cirugía.
Fontes et al. (2021) (26)	Tejido mineralizado	Evaluación clínica y radiográfica	54.20±4.31 %	40.60±5.98 %	No. P=: 0.0528.	Sugiere que la aplicación clínica del concentrado de aspirado de médula ósea en nuevos alvéolos de extracción puede tener la

Esta revista está protegida bajo una licencia Creative Commons en la 4.0 International. Copia de la licencia:
http://creativecommons.org/licenses/by-nc-sa/4.0/

Anatomía Digital
ISSN: **2697-3391**
Vol. 8 No. 2.2, pp. 27 – 55, junio 2025
Revista en ciencias médicas, salud pública
Artículo de revisión bibliográfica.
www.anatomiadigital.org

Tabla 2. *Variables, métodos de evaluación y resultados de los estudios incluidos (continuación)*

						capacidad de promover la mineralización cuando se combina con fibrina rica en plaquetas como portador.
Gasparro et al. (2020) (27)	Pérdida de inserción clínica	Evaluación clínica. Evaluación radiográfica	PRF: 6 meses 0.69 ± 0.46	6 meses 0.79 ± 0,34	No: 0,47 ± 0.41 mm a 0.60± 0.46 mm	PRF muestra mejores resultados en ganancia de CAL y reducción de PS en comparación con los sitios de control
Guzmán et al. (2017) (28)	Cicatrización de tejido blando y ósea	Evaluación clínica, evaluación radiográfica	PRF: 60 días 163.86 UH	60 días 159.31 UH	Si: 60 días (P<0.015)	Cicatrización de la herida de tejido gingival. Cicatrización del tejido óseo
Jeyaraj & Chakranarayan (2018) (29)	Dolor, hinchazón, trismo, salud periodontal, cicatrización ósea	Evaluación clínica y radiográfica			Si: P = 0.001d	La incorporación de PRF dentro de los alvéolos de extracción de los terceros molares impactados demostró ser beneficiosa para los pacientes, ya que produjo una recuperación posoperatoria más rápida con menos complicaciones, como hinchazón y edema posoperatorios, dolor y trismo; mejores resultados postoperatorios generales en términos de curación más

Esta revista está protegida bajo una licencia Creative Commons en la 4.0 International. Copia de la licencia:
http://creativecommons.org/licenses/by-nc-sa/4.0/

Anatomía Digital
ISSN: **2697-3391**
Vol. 8 No. 2.2, pp. 27 – 55, junio 2025
Revista en ciencias médicas, salud pública
Artículo de revisión bibliográfica.
www.anatomiadigital.org

Tabla 2. *Variables, métodos de evaluación y resultados de los estudios incluidos (continuación)*

						rápida de los tejidos blandos, así como una regeneración ósea más temprana.
Kapse et al. (2018) (30)	Dolor, edema. Regeneración ósea (patrón trabecular, lámina dura y densidad ósea)	Evaluación radiográfica (periapical) y clínica (VAS, edematización)	PRF: 8 y 16 semanas Lamina dura: 8 semanas: 1.23 ± 0.10 16 semanas: 1.80 ± 0.07 Densidad ósea: 8 semanas: 1.23 ± 0.09 16 semanas: 1.83 ± 0.07 Patrón trabecular 8 semanas: 1.20 ± 0.11 16 semanas: 1.87 ± 0.06	Coágulo de sangre: 8 y 16 semanas Patrón trabecular 8 semanas: 0.30 ± 0.09 16 semanas: 0.50 ± 0.09 Lamina dura: 8 semanas: 0.40 ± 0.009 16 semanas: 0.90 ± 0.12 Densidad ósea: 8 semanas: 0.27 ± 0.08 16 semanas: 0.63 ± 0.09	Patrón trabecular -8 y 16 sem: SI (p<0.001 Lamina dura - 8 y 16 sem: SI (p<0.001) Densidad ósea - 8 y 16 sem: SI (p<0.001)	El dolor postoperatorio (VAS) fue alto el primer día y disminuyó en los días siguientes para ambos grupos; sin embargo, fue menor en el grupo con PRF (p<0,05). El porcentaje de edema facial fue mayor en aquellos sin PRF al tercer día y disminuyó gradualmente a lo largo de los días siguientes (p<0,05). Respecto a la cicatrización ósea (lamina dura, densidad ósea y patrón trabecular) (p<0,001) fue mayor en la semana 16 en relación con la semana 8 en alveolos con PRF
Kumar et al. (2015) (31)	Edema, profundidad de sondaje, densidad ósea	Evaluación clínica y radiográfica	Lámina dura 50% ausente 50% considerablemente adelgazado Densidad total PRF: 68.7% leve a moderada. 31.3%	Lámina dura: 60% ausente 40% considerablemente adelgazado Densidad total: 93.3% leve a moderada. 6.7% aumento severo.	No hubo diferencias estadísticamente significativas.	Con la aplicación de PRF, se disminuye la profundidad preoperatoria de la bolsa, se acelera la formación ósea y se disminuye la.

Esta revista está protegida bajo una licencia Creative Commons en la 4.0 International. Copia de la licencia:
http://creativecommons.org/licenses/by-nc-sa/4.0/

Anatomía Digital
ISSN: **2697-3391**
Vol. 8 No. 2.2, pp. 27 – 55, junio 2025
Revista en ciencias médicas, salud pública
Artículo de revisión bibliográfica.
www.anatomiadigital.org

Tabla 2. *Variables, métodos de evaluación y resultados de los estudios incluidos (continuación)*

			aumento severo Patrón trabecular PRF: 68.7% moderado 25% severo 1% leve	Patrón trabecular: 93.3% moderado 6.7% leve		gravedad de las secuelas del postoperatorio inmediato.
Kumar (2016) (32)	Dolor, edema, densidad ósea	Evaluación clínica y radiográfica	Posoperatorio: 107.40 Mes 1: 114.01 Mes 2: 124.13 Mes 6: 135.15	Posoperatorio : 107.55 Mes 1: 108.45 Mes 2: 115.59 Mes 6: 124.26	Reveló una diferencia estadísticamente significativa (P=0,01) para bolsas con un patrón trabecular homogéneo denso, una diferencia estadísticamente significativa límite en el patrón trabecular para el volumen óseo (P=0,06) que favorece el concentrado rico en plaquetas uso, y no hubo diferencias significativas para la separación trabecular (P =0,66), la longitud trabecular (P = 0,16), el ancho trabecular P = 0,16) y el número trabecular (P = 0,38).	PRF demostró ser un biomaterial autólogo con características útiles que permitieron el llenado eficaz de defectos óseos posteriores a la extracción y una regeneración ósea más rápida.
Malhotra et al. (2020) (33)	Hinchazón, profundidad de bolsa periodontal, altura de hueso alveolar, densidad ósea	Evaluación clínica y radiográfica	Altura del hueso alveolar posoperatorio Inmediatamente: 4.34 ± 0.31 mm 1 mes: 2.84 ± 0.18 mm 2 mes: 2.15 ± 0.15 mm 4 mes: 1.30 ±	Altura del hueso alveolar posoperatorio Inmediatamente: 4.58 ± 0.29 mm 1 mes: 3.79 ± 0.19 mm 2 mes: 2.72 ± 0.16 mm 4 mes: 1.89 ±	Fue estadísticamente significativo 1, 2 y 4 meses después de la operación P < 0.001	El PRF demostró ser un biomaterial autólogo con características útiles que permitieron el relleno eficaz del defecto óseo posterior a la extracción

Esta revista está protegida bajo una licencia Creative Commons en la 4.0 International. Copia de la licencia: http://creativecommons.org/licenses/by-nc-sa/4.0/

Anatomía Digital
ISSN: 2697-3391
Vol. 8 No. 2.2, pp. 27 – 55, junio 2025
Revista en ciencias médicas, salud pública
Artículo de revisión bibliográfica.
www.anatomiadigital.org

Tabla 2. *Variables, métodos de evaluación y resultados de los estudios incluidos (continuación)*

			0.11 mm	0.12 mm		y una regeneración ósea más rápida.
Dar et al. (2018) (34)	Cicatrización de tejido óseo y blando	Evaluación radiográfica Evaluación clínica	PRF: semana 12, 100.0%	semana 12, 90.0%	Si: 12 semanas (p=0.237)	Existe un impacto positivo del gel PRF en la reparación alveolar.
Niedzielsk (2022) (35)	Densidad ósea Altura y ancho del hueso alveolar	Evaluación radiográfica, Evaluación clínica (CBCT)	PRF: Ancho: 9.43 ± 1.74mm Altura: 1.49 ± 0.84mm Calidad ósea: A: 308.16 ± 128.15	Coágulo de sangre: Ancho: 9.15 ± 1.51 Altura: 1.85 ± 0.86 Calidad ósea: A: 279.40 ± 136.23	Posexodoncia en ese momento: NO: altura y anchura del proceso alveolar. Sí, seis meses posexodoncia: ancho y altura proceso alveolar (p=0.0085)	Modificaciones en el proceso alveolar. Cambios en la altura del proceso alveolar.
Ouyyamwongs et al. (2019) (36)	Cicatrización de tejido blando y ósea	Evaluación clínica y radiográfica	Semana 0: 23.39±7.62 mm Semana 2: 23.02±6.74 mm Semana 4: 31.32±14.50 mm Semana 6: 31.28±13.42 mm Semana 8: 35.85±15.15 mm	aDTM-PRF Semana 0: 37.17±7.21 mm Semana 2: 38.91±6.00 mm Semana 4: 45.22±13.27 mm Semana 6: 48.03±8.95 mm Semana 8: 44.84±9.12 mm	Los resultados solo fueron estadísticamente significativos durante las primeras 6 semanas (P= 0,05)	Aplicación de aDTM con membrana PRF es útil para la conservación de crestas por reduciendo el colapso de la cresta horizontal y promoviendo el hueso curación como se muestra clínica y radiográficamente
Sharma et al. (2020) (37)	Regeneración ósea y cicatrización de heridas	Evaluación radiográfica y clínica	Regeneración ósea. Escala de grises 16 semanas: PRF: 4.214 ± 5.1 mm	Regeneración ósea. Escala de grises 16 semanas: Coágulo: 3.298 ± 4.09 mm	No hubo una diferencia estadísticamente significativa en el valor de la escala de grises (valor de p > 0,05)	PRF acelera el desarrollo óseo en el alvéolo de exodoncia y es notablemente más eficaz para fomentar la recuperación de los tejidos blandos
Shilpa et al. (2017) (38)	Nivel de hueso alveolar	Evaluación clínica y radiográfica (periapical)	PRF: 14.1± 1.0mm mes 3: 12.7± 0.8	N/E	N/E	Se encontró que la preservación de la cresta usando PRF como relleno de espacio después de la extracción atraumática es un

Esta revista está protegida bajo una licencia Creative Commons en la 4.0 International. Copia de la licencia: http://creativecommons.org/licenses/by-nc-sa/4.0/

Anatomía Digital
ISSN: **2697-3391**
Vol. 8 No. 2.2, pp. 27 – 55, junio 2025
Revista en ciencias médicas, salud pública
Artículo de revisión bibliográfica.
www.anatomiadigital.org

Tabla 2. *Variables, métodos de evaluación y resultados de los estudios incluidos (continuación)*

						procedimiento efectivo para la colocación de implantes.
Srinivas et al. (2018) (39)	Altura del hueso alveolar y densidad ósea	Evaluación histológica y radiográfica	PRF: 24 horas y 3 meses Altura ósea: 24 horas: 13.93 ± 3.56mm 3 meses: 12.28 ± 3.84mm Densidad ósea (alveolo): 24 horas: 319.79 ± 95.472 3 meses: 564.76 ± 94.856 Región periapical: 24 horas: 530.39 ± 203.289 3 meses: 748.02 ± 202.878	Coágulo de sangre: 24 horas y 3 meses Altura ósea: 24 horas: 14.68 ± 4.32mm 3 meses: 12.78 ± 3.82mm Densidad ósea (alveolo): 24 horas: 194.82 ± 78.986 3 meses: 295.87 ± 87.217 Región periapical: 24 horas: 518.84 ± 266.518 3 meses: 613.15 ± 237.926	SI: 24h - 3mes - SIN PRF Altura alveolar: p<0.001 Densidad ósea: 0.003 Región periapical: 0.043 SI: 24h - 3mes - CON PRF Altura alveolar: p<0.001 Densidad ósea: p<0.001 Región periapical: 0.05	Cicatrización significativa de huesos y heridas. Se observó regeneración en el grupo experimental en comparación con los sitios de control donde no se usó PRF, lo que corrobora el uso de PRF como un material autólogo económico para la preservación del alveolo y la rehabilitación futura.
Sultan et al. (2020) (40)	Cicatrización de tejido blando y ósea	Evaluación clínica y radiográfica	PRF-CS Contracción horizontal media de: 1,27 ± 0,82 mm Resorción vertical para altura del hueso mesial: M B H = 0,56 ± 0,25 mm Altura del hueso bucal: B B H = 1,62 ± 0,91 mm. Altura del hueso palatino: P B H = 1,39 ± 0,87 mm.	PRF-X Altura del hueso distal: D BH = 0,44 ± 0,45 mm Altura de hueso palatino: P BH = 0,39 ± 0,34 mm Contracción horizontal media de: 1,40 ± 0,85 mm Resorción vertical para altura del hueso medial: M B H = 0,28 ± 0,14 mm Altura del hueso bucal:	La diferencia fue insignificante entre los grupos (todos p>0,05)	Los sitios injertados con PRF-CS no mostraron diferencias significativas con los sitios injertados con PRF-X en los cambios dimensionales lineales y volumétricos y podrían mostrar beneficios clínicos para el aumento del alvéolo

Esta revista está protegida bajo una licencia Creative Commons en la 4.0 International. Copia de la licencia:
http://creativecommons.org/licenses/by-nc-sa/4.0/

Anatomía Digital
ISSN: 2697-3391
Vol. 8 No. 2.2, pp. 27 – 55, junio 2025
Revista en ciencias médicas, salud pública
Artículo de revisión bibliográfica.
www.anatomiadigital.org

Tabla 2. *Variables, métodos de evaluación y resultados de los estudios incluidos (continuación)*

				B BH = 0,63 ± 0,39 mm Altura del hueso palatino: P BH = 0,39 ± 0,34 mm		
Sybil et al. (2020) (41)	Cicatrización de tejido blando y ósea	Evaluación clínica y radiográfica	Altura ósea Preoperatorio PRF: 2.88± 0.78 mm Mes 3: PRF: 1.92± 0.86 mm Mes 6 PRF: 1.44± 0.77 mm	Altura ósea Preoperatorio 2.84± 0.85 mm Mes 3: 2.24± 0.83 mm Mes 6: 1.76± 0.83 mm	Si. Se observó una gran mejora en el control que en el lado de prueba (P <0,001)	El PRF es un biomaterial muy viable y útil para la cicatrización de tejidos blandos y el alivio de los síntomas del paciente; sin embargo, no ayuda en la cicatrización de tejidos duros con respecto al hueso cortical.
Varghese et al. (2017) (42)	Cicatrización de tejido blando y ósea	Evaluación clínica y radiográfica	Porcentaje de relleno óseo PRF: 57.90 (SD ± 26.789) %	Porcentaje de relleno óseo Coágulo: 46.74 (SD ± 17.713) %	El valor medio del porcentaje de relleno óseo fue significativamente mayor para pacientes categoría PRF. (P< 0.05)	Hubo evidencia de una mejor regeneración ósea y cicatrización de tejidos blandos que ocurre en respuesta a PRF.

Abreviaturas: CBCT: tomografía computarizada de haz cónico; ECA: ensayo controlado aleatorio; VAS: escala analógica visual; FDBA: aloinjerto óseo liofilizado; HU: unidades de Hounsfield; PRF: fibrina rica en plaquetas.

3.1. Descripción de estudios intervencionistas incluidos

El porcentaje de relleno óseo en el grupo de prueba (PRF) fue significativamente mayor que en el grupo de control (sin PRF) (P<0.05)., según los resultados de dieciséis de los veinticinco estudios examinados. Estos estudios se centraron en la exodoncia de terceros molares inferiores bilaterales impactados (7) (22) (23) (24) (25) (27) (28) (29) (30) (31) (32) (33) (34) (37) (41) (42). Los resultados de dos estudios que examinaron la extracción dental antes de la rehabilitación con implantes dentales no revelaron cambios significativos en el relleno óseo, ni clínica ni radiográficamente (P> 0.9; P< 0.5) (20) (21). Los resultados de siete ensayos que incluyeron extracciones dentales por fallo endodóntico, fracturas coronarias y tratamiento ortodóncico previo revelaron que la

Esta revista está protegida bajo una licencia Creative Commons en la 4.0 International. Copia de la licencia: http://creativecommons.org/licenses/by-nc-sa/4.0/

ISSN: **2697-3391**
Vol. 8 No. 2.2, pp. 27 – 55, junio 2025
Revista en ciencias médicas, salud pública
Artículo de revisión bibliográfica.
www.anatomiadigital.org

pérdida de ancho de la cresta alveolar en el grupo de prueba fue menor que la del grupo de control (-0,97 mm, -1,92 mm) (16) (26) (35) (36) (38) (39) (40), respectivamente.

3.2. Evaluación del riesgo de sesgo

Los resultados de la evaluación del riesgo de sesgo de los ECA (19) se presentan en la **figura 2** y **figura 3**.

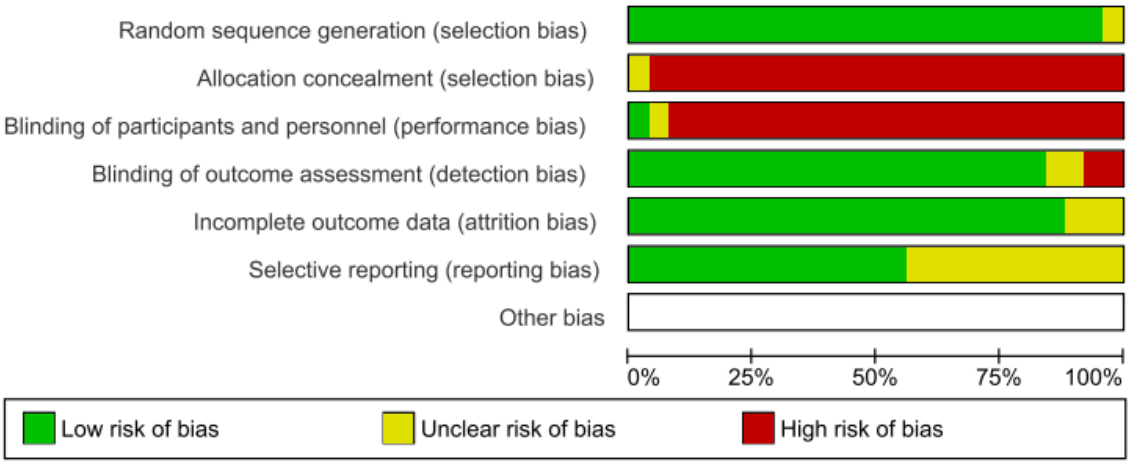

Figura 2. *Calidad de los estudios incluidos en el estudio*

La mayoría de los estudios presentaron un rango de sesgo moderado en los siguientes puntos: generación de la secuencia, cegamiento de los participantes, bases de datos completas y reporte de resultados; sin embargo; los puntos de cegamiento del personal tienen un riesgo de sesgo alto debido a que al ser un procedimiento invasivo y el paciente está consciente no se puede cegar a los profesionales.

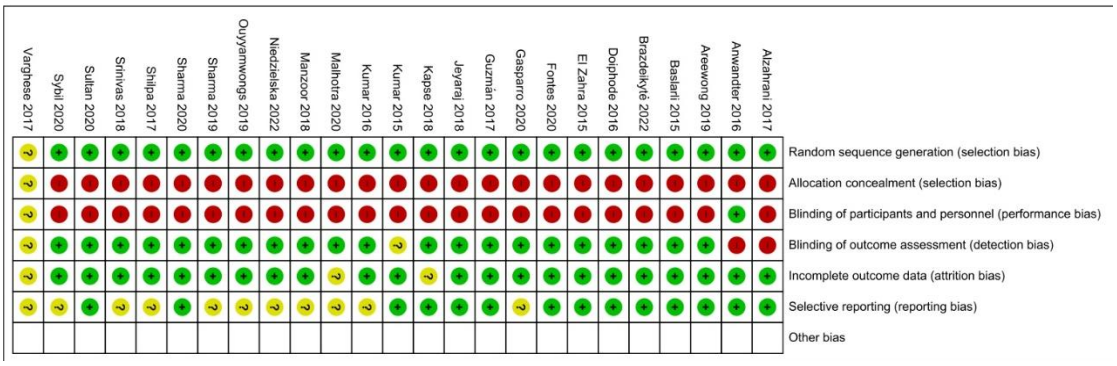

Figura 3. *Resumen de riesgo de sesgo de cada estudio*

4. Discusión

El uso del Fibrina Rica en Plaquetas (PRF) en la regeneración ósea posexodoncia ha sido evaluado en diversos estudios con resultados heterogéneos (41). Demostrando algunos de

Esta revista está protegida bajo una licencia Creative Commons en la 4.0 International. Copia de la licencia:
http://creativecommons.org/licenses/by-nc-sa/4.0/

ellos una mejora significativa en la formación de tejido óseo nuevo y en la cicatrización ósea como lo manifiesta Varghese et al. (2017) (42), mientras que otros no han encontrado diferencias estadísticamente significativas en contraste con el grupo de control en cuanto a pérdida de inserción y reducción de profundidad de sondaje como lo indica Gasparro et al. (2020) (27).

En cuanto a la preservación del ancho de la cresta alveolar, reportaron que el grupo de prueba (PRF) tuvo una menor pérdida de ancho de la cresta (8.58%) en contraste con el grupo de control (13.54%) en la cuarta semana de control, lo que sugiere un efecto positivo del PRF en la conservación de la estructura ósea (16). Sin embargo, estudios demostraron que ni la absorción de difosfonato de metileno, un marcador de reparación ósea, ni la producción de hueso nuevo variaron significativamente (21) (22), cuestionando la efectividad del PRF en este aspecto. Así mismo lo ratifica el estudio realizado por Anwandter et al. (2016) (20) en el que no observaron diferencias significativas en el relleno óseo radiográfico.

Respecto al relleno óseo los estudios de Jeyaraj & Chakranarayan (2018) (29) y Kapse et al. (2018) (30) indicaron una regeneración ósea significativamente más rápida en el grupo de prueba con PRF ($P<0.001$). De manera similar otros estudios (31, 32, 33) mostraron que el PRF acelera la formación de hueso y mejora la densidad ósea posexodoncia ($P<0.01$). No obstante, investigaciones como las de Fontes et al. (2021) (26) y Sultan et al. (2020) (40) no encontraron diferencias significativas en la mineralización del tejido óseo ni en los cambios dimensionales y volumétricos del hueso alveolar, sugiriendo que los beneficios del PRF podrían ser limitados en ciertos contextos clínicos.

En relación con la cicatrización del tejido óseo, algunos estudios como los de Guzmán et al. (2017) (28), Srinivas et al. (2018) (39) y Sharma et al. (2020) (37) reportaron diferencias significativas en la regeneración ósea en el grupo de prueba, destacando un mejor desempeño del PRF en la preservación del alveolo ($P<0.001$). Así mismo, Doiphode et al. (2016) (24), Ouyyamwongs et al. 2019 (36) y Dar et al. 2018 (34) encontraron que el PRF favorece la cicatrización tanto del tejido blando como del tejido óseo en las primeras semanas posexodoncia ($P<0.05$). Por el contrario (7) (41) no encontraron diferencias significativas en la cicatrización de tejidos duros, aunque sí en la reducción de los síntomas postoperatorios.

En cuanto a la densidad ósea y la altura del hueso alveolar, Niedzielska (2022) (35) informaron cambios significativos en la altura del proceso alveolar en el grupo de prueba ($P<0.008$), lo que respalda la efectividad del PRF en la regeneración ósea. Igualmente El Bagoury (2015) (25) evidenciaron una mayor altura ósea en el grupo con PRF (17.6 mm) en contraste con el grupo de control (15.3 mm). Sin embargo según (23) no encontraron diferencias significativas en las dimensiones del tejido óseo tras la extracción dental, lo que sugiere que la aplicación del PRF podría no ser uniforme en todos los casos.

Esta revista está protegida bajo una licencia Creative Commons en la 4.0 International. Copia de la licencia:
http://creativecommons.org/licenses/by-nc-sa/4.0/

Si bien varios estudios respaldan la efectividad del PRF en la regeneración ósea posexodoncia, otros no han encontrado beneficios significativos en la formación de hueso nuevo o en la cicatrización ósea.

5. Conclusiones

- Esta revisión sistemática pese a los datos obtenidos limitados concluye que la aplicación de Fibrina Rica en Plaquetas (PRF) en la regeneración ósea posexodoncia presenta resultados heterogéneos en la literatura.
- Varios estudios indican que el PRF puede mejorar la formación de tejido óseo nuevo, la cicatrización ósea y la preservación del ancho de la cresta alveolar, otros no han encontrado diferencias significativas en comparación con grupos de control. Estas discrepancias podrían atribuirse a variaciones en el diseño de los estudios, la metodología utilizada, el tiempo de evaluación y las características individuales de los pacientes.
- En consecuencia, aunque hay evidencia que respalda el uso del PRF, se requieren investigaciones adicionales con metodologías estandarizadas y seguimientos prolongados para establecer de manera clara su efectividad en la regeneración ósea posexodoncia.

6. Conflicto de intereses

Autores declaran no tener ningún conflicto de intereses.

7. Declaración de contribución de los autores

Todos autores contribuyeron significativamente en la elaboración del artículo. Conceptualización, MM-B. y CS-E.; metodología, GV. R-S. y CS-E.; software, CS-E. y MM-B.; validación, MM-B., CS-E., DM-N., análisis formal, MM-B., GV. R-S., y CS-E.; investigación, MM-B. y GV. R-S., CS-E., DM-N.; curación de datos, MM-B. y CS-E.; redacción y edición del borrador original, MM-B. y GV. R-S.; Escritura: revisión y edición de GV.R-S. y CS-E.; supervisión, MM-B.; administración de proyectos, MM-B.

8. Costos de financiamiento

No se provee financiación específica para este estudio.

9. Referencias Bibliográficas

1. Travezán-Moreyra M, Aguirre-Aguilar A, Arbildo-Vega H. Efecto de la fibrina rica en plaquetas en la curación de los tejidos blandos de alveolos post exodoncia atraumática. un ensayo clínico controlado aleatorizado cruzado a ciego simple. International Journal of Odontostomatology [Internet]. 2021 [citado 24 de enero de 2025]; 15(1):240–257. Disponible en:

Esta revista está protegida bajo una licencia Creative Commons en la 4.0 International. Copia de la licencia: http://creativecommons.org/licenses/by-nc-sa/4.0/

http://www.scielo.cl/scielo.php?script=sci_arttext&pid=S0718-381X2021000100240&lng=es&nrm=iso&tlng=es

2. Atamari Soncco VK, Sanga Mamani C, Huayhua Vargas KY. Fibrina rica en plaquetas en el cierre clínico de la mucosa alveolar post-exodoncia en pacientes sometidos a cirugía bucal. Evidencias en Odontología Clínica [Internet]. 2018 [citado 24 enero 2025]; 3(2):40. Disponible en: https://www.researchgate.net/publication/335478597_FIBRINA_RICA_EN_PLAQUETAS_EN_EL_CIERRE_CLINICO_DE_LA_MUCOSA_ALVEOLAR_POST-EXODONCIA_EN_PACIENTES_SOMETIDOS_A_CIRUGIA_BUCAL

3. Miron RJ, Fujioka-Kobayashi M, Hernandez M, Kandalam U, Zhang Y, Ghanaati S, et al. Injectable platelet rich fibrin (i-PRF): opportunities in regenerative dentistry? Oral Clinical Investigation [Internet]. 2017 [cited 2025 January 25]; 21(8):2619–2627. Available from: https://pubmed.ncbi.nlm.nih.gov/28154995/

4. Miron RJ, Fujioka-Kobayashi M, Bishara M, Zhang Y, Hernandez M, Choukroun J. Platelet-rich fibrin and soft tissue wound healing: a systematic review. Tissue Engineering Part B [Internet]. 2017 [cited 2025 January 25];23(1):83–99. Available from: https://pubmed.ncbi.nlm.nih.gov/27672729/

5. Liu Y, Sun X, Yu J, Wang J, Zhai P, Chen S, et al. Platelet-rich fibrin as a bone graft material in oral and maxillofacial bone regeneration: classification and summary for better application. Biomed Research International [Internet]. 2019 [cited 2025 January 25];2019. Available from: https://pubmed.ncbi.nlm.nih.gov/31886202/

6. Arce González MA, Días Suárez AM, Díaz Hernández M, Hernández Moreno VJ. Fibrina rica en plaquetas y leucocitos: biomaterial autólogo excelente para la regeneración tisular. Medicentro Electrónica Revista Científica Villa Clara [Internet]. 2018 [citado 25 de enero de 2025]; 22(1):19–26. Disponible en: http://scielo.sld.cu/scielo.php?script=sci_arttext&pid=S1029-30432018000100003&lng=es&nrm=iso&tlng=es

7. Sharma R, Sharma P, Sharma SD, Chhabra N, Gupta A, Shukla D. Platelet-Rich Fibrin as an-aid to soft- and hard-tissue healing. Journal of Maxillofacial Oral Surgery [Internet]. 2021 [cited 2025 March 23]; 20(3):496–501. Available from: https://pubmed.ncbi.nlm.nih.gov/34408379/

8. Dutta SR, Passi D, Singh P, Sharma S, Singh M, Srivastava D. A randomized comparative prospective study of platelet-rich plasma, platelet-rich fibrin, and hydroxyapatite as graft material for mandibular third molar extraction socket

Esta revista está protegida bajo una licencia Creative Commons en la 4.0 International. Copia de la licencia: http://creativecommons.org/licenses/by-nc-sa/4.0/

healing. National Journal of Maxillofacial Surgery [Internet]. 2016 [cited 2025 January 25];7(1):45-51. Available from: https://pubmed.ncbi.nlm.nih.gov/28163478/

9. Gülşen U, Şentürk MF. Effect of platelet rich fibrin on edema and pain following third molar surgery: a split mouth control study. BMC Oral Health [Internet]. 2017 [cited 2025 January 25];17(79). Available from: https://pmc.ncbi.nlm.nih.gov/articles/PMC5404677/

10. Yuan Y, Xu B, Yang J, Wu M. Effects of platelet-rich fibrin on post-extraction wound healing and wound pain: a meta-analysis. International Wound Journal [Internet]. 2024 [citado 25 de enero de 2025]; *21*(2): e14654. Disponible en: https://doi.org/10.1111/iwj.14654

11. Gutiérrez Ramírez DA, Hinojosa Sarria JP, Restrepo Dorado AI, Muñoz Ramírez AL, Velarde Trochez NF, Bastidas Daza FE. Análisis estructural de la fibrina rica en plaquetas y sus aplicaciones en odontología regenerativa. Universitas Odontológica [Internet]. 2018 [citado 25 de enero de 2025];37(79). Disponible en: https://www.redalyc.org/journal/2312/231267124005/html/

12. Trybek G, Rydlińska J, Aniko-Włodarczyk M, Jaroń A. Effect of platelet-rich fibrin application on non-infectious complications after surgical extraction of impacted mandibular third molars. International Journal of Environmental Research and Public Health [Internet]. 2021 [cited 2025 January 25]; 18(16): 8249. Available from: https://pubmed.ncbi.nlm.nih.gov/34443998/

13. Kotsakis GA, Boufidou F, Hinrichs JE, Prasad HS, Rohrer M, Tosios KI. Extraction socket management utilizing platelet rich fibrin: a proof-of-principle study of the “accelerated-early implant placement” concept. Journal Oral Implantology [Internet]. 2016 [cited 2025 January 25];42(2):164–168. Available from: https://pubmed.ncbi.nlm.nih.gov/26389580/

14. Zhang Y, Ruan Z, Shen M, Tan L, Huang W, Wang L, et al. Clinical effect of platelet-rich fibrin on the preservation of the alveolar ridge following tooth extraction. Experimental and Therapeutic Medicine [Internet]. 2018 [cited 2025 January 25]; 15(3):2277–2286. Available from: https://pubmed.ncbi.nlm.nih.gov/29456635/

15. Nemtoi A, Sirghe A, Nemtoi A, Haba D. The effect of plasma with platelet-rich fibrin in bone regeneration and on rate of orthodontic tooth movement in adolescents. Revista de Chimie [Internet]. 2018 [cited 2025 January 25]; 69(12):3727–3730. Available from: https://www.researchgate.net/publication/331972173

Esta revista está protegida bajo una licencia Creative Commons en la 4.0 International. Copia de la licencia: http://creativecommons.org/licenses/by-nc-sa/4.0/

16. Alzahrani AA, Murriky A, Shafik S. Influence of platelet rich fibrin on post-extraction socket healing: a clinical and radiographic study. Saudi Dental Journal [Internet]. 2017 [cited 2025 January 25]; 29(4):149–155. Available from: https://pubmed.ncbi.nlm.nih.gov/29033524/

17. Page MJ, McKenzie JE, Bossuyt PM, Boutron I, Hoffmann TC, Mulrow CD, et al. The PRISMA 2020 statement: an updated guideline for reporting systematic reviews. Systematic Reviews BMC [Internet]. 2021 [cited 2025 Jan 28]; 10(1): 89. Available from: https://pubmed.ncbi.nlm.nih.gov/33781348/

18. Santos CMDC, Pimenta CADM, Nobre MRC. The PICO strategy for the research question construction and evidence search. Revista Latino Am Enfermagem [Internet]. 2007 [cited 2025 Jan 28];15(3):508–11. Available from: https://pubmed.ncbi.nlm.nih.gov/17653438/

19. Froeks Kamminga. Release of version 6.2 of the Cochrane Handbook and updated MECIR version February 2021. Cochrane Methods [Internet]. [cited 2025 Feb 5]. Available from: https://methods.cochrane.org/news/release-version-62-cochrane-handbook-and-updated-mecir-version-february-2021

20. Anwandter A, Bohmann S, Nally M, Castro AB, Quirynen M, Pinto N. Dimensional changes of the post extraction alveolar ridge, preserved with leukocyte- and platelet rich fibrin: a clinical pilot study. Journal of Dentistry [Internet]. 2016 [cited 2025 March 23]; 52:23-29. Available from: https://pubmed.ncbi.nlm.nih.gov/27338946/

21. Areewong K, Chantaramungkorn M, Khongkhunthian P. Platelet-rich fibrin to preserve alveolar bone sockets following tooth extraction: A randomized controlled trial. Clinical Implantology Dental Relat Research. 2019 [cited 2025 January 25]; 21(6):1156–1163. Available from: https://pubmed.ncbi.nlm.nih.gov/31647177/

22. Baslarli O, Tumer C, Ugur O, Vatankulu B. Evaluation of osteoblastic activity in extraction sockets treated with platelet-rich fibrin. Medicine Oral Pathology Oral Surgical. 2015 [cited 2025 January 25]; 20(1): e111–6. Available from: https://pubmed.ncbi.nlm.nih.gov/25475771/

23. Brazdeikyte V, Baliutavičiute D, Rokicki JP. Influence of PRGF and PRF on postextractive alveolus regeneration: a randomised controlled trial. Quintessence International [Internet]. 2021 [cited 2025 January 30];53(1):58–67. Available from: https://pubmed.ncbi.nlm.nih.gov/34076381/

Esta revista está protegida bajo una licencia Creative Commons en la 4.0 International. Copia de la licencia: http://creativecommons.org/licenses/by-nc-sa/4.0/

24. Doiphode AM, Hegde P, Mahindra U, Kumar SMS, Tenglikar PD, Tripathi V. Evaluation of the efficacy of platelet-rich plasma and platelet-rich fibrin in alveolar defects after removal of impacted bilateral mandibular third molars. Journal International Society of Preventive and Community Dentistry [Internet]. 2016 [cited 2025 January 25]; 6: S47–52. Available from: https://pubmed.ncbi.nlm.nih.gov/27195227/

25. El Bagoury EZF, Hassan M, Thabet HH. Evaluation of platelet-rich fibrin on alveolar bone height after removal of impacted lower third molar. Egyptian Journal of Oral & Maxillofacial Surgery [Internet]. 2015 [cited 2025 March 23];6(2):50–54. Available from: https://www.researchgate.net/publication/279244034

26. Fontes Martins LC, Sousa Campos de Oliveira AL, Aloise AC, Scavone de Macedo LG, Teixeira ML, Moy PK, et al. Bone marrow aspirate concentrates and platelet-rich fibrin in fresh extraction sockets: a histomorphometric and immunohistochemical study in humans. Journal of Cranio-Maxillofacial Surgery [Internet]. 2021 [cited 2025 January 25]; 49(2):104–109. Available from: https://pubmed.ncbi.nlm.nih.gov/33349509/

27. Gasparro R, Sammartino G, Mariniello M, di Lauro AE, Spagnuolo G, Marenzi G. Treatment of periodontal pockets at the distal aspect of mandibular second molar after surgical removal of impacted third molar and application of L-PRF: a split-mouth randomized clinical trial. Quintessence International [Internet]. 2020 [cited 2025 January 30]; 51(3):204–211. Available from: https://pubmed.ncbi.nlm.nih.gov/32020130/

28. Guzmán Castillo FG, Paltas Miranda ME, Benenaula Bojorque JA, Núñez Barragán KI, Simbaña García DV. Cicatrización de tejido óseo y gingival en cirugías de terceros molares inferiores. Estudio comparativo entre el uso de fibrina rica en plaquetas versus cicatrización fisiológica. Revista Odontológica Mexicana [Internet]. 2017 [citado 30 de enero de 2025] 21(2): 114-120. Disponible en: https://www.scielo.org.mx/pdf/rom/v21n2/1870-199X-rom-21-02-00114.pdf

29. Jeyaraj PE, Chakranarayan A. Soft tissue healing and bony regeneration of impacted mandibular third molar extraction sockets, following postoperative incorporation of platelet-rich fibrin. Annals of Maxillofacial Surgery [Internet]. 2018 [cited 2025 January 30]; 8(1):10–18. Available from: https://pubmed.ncbi.nlm.nih.gov/29963419/

Ciencia Digital Editorial
Esta revista está protegida bajo una licencia Creative Commons en la 4.0 International. Copia de la licencia: http://creativecommons.org/licenses/by-nc-sa/4.0/

30. Kapse S, Surana S, Satish M, Hussain SE, Vyas S, Thakur D. Autologous platelet-rich fibrin: can it secure better healing? Oral Surgery, Oral Medicine, Oral Pathology and Oral Radiology [Internet]. 2019 [cited 2025 January 30]; 127(1):8–18. Available from: https://www.sciencedirect.com/science/article/abs/pii/S2212440318311544

31. Kumar N, Prasad K, Ramanujam L, Ranganath R, Dexith J, Chauhan A. Evaluation of treatment outcome after impacted mandibular third molar surgery with the use of autologous platelet-rich fibrin: a randomized controlled clinical study. Journal of Oral and Maxillofacial Surgery [Internet]. 2015 [cited 2025 January 30]; 73(6):1042–1049. Available from: https://pubmed.ncbi.nlm.nih.gov/25659357/

32. Kumar A, Kumar A, Pallawi, Das D, Das A, Bose A, et al. Use of platelet rich fibrin in post-surgical jaw defect. International Journal of Current Research [Internet]. 2016 [cited 2025 January 30]; 8(11); 41283-41286. Available from: https://www.journalcra.com/article/use-platelet-rich-fibrin-post-surgical-jaw-defect

33. Malhotra A, Kapur I, Das D, Sharma A, Gupta M, Kumar M. Comparative evaluation of bone regeneration with platelet-rich fibrin in mandibular third molar extraction socket: a randomized split-mouth study. National Journal of Maxillofacial Surgery [Internet]. 2020 [cited 2025 January 30]; 11(2):241–247. Available from: https://pubmed.ncbi.nlm.nih.gov/33897188/

34. Dar MM, Shah AA, Najar AL, Younis M, Kapoor M, Dar JI. Healing potential of platelet rich fibrin in impacted mandibular third molar extraction sockets. Annals Maxillofacial Surgery [Internet]. 2018 [cited 2025 January 30];8(2):206–213. Available from: https://pubmed.ncbi.nlm.nih.gov/30693233/

35. Niedzielska I, Ciapiński D, Bak M, Niedzielski D. The Assessment of the usefulness of platelet-rich fibrin in the healing process bone resorption. Coatings Journal [Internet]. 2022 [cited 2025 January 30]; 12(2): 247. Available from: https://www.mdpi.com/2079-6412/12/2/247

36. Ouyyamwongs W, Leepong N, Suttapreyasri S. Alveolar ridge preservation using autologous demineralized tooth matrix, and platelet-rich fibrin versus platelet-rich fibrin alone: a split-mouth randomized controlled clinical trial. Implant Dentistry [Internet]. 2019 [cited 2025 January 30]; 28(5):455–462. Available from: https://pubmed.ncbi.nlm.nih.gov/31188170/

37. Sharma A, Ingole S, Deshpande M, Ranadive P, Sharma S, Kazi N, et al. Influence of platelet-rich fibrin on wound healing and bone regeneration after

Esta revista está protegida bajo una licencia Creative Commons en la 4.0 International. Copia de la licencia: http://creativecommons.org/licenses/by-nc-sa/4.0/

tooth extraction: a clinical and radiographic study. Journal of Oral Biology and Craniofacial Research [Internet]. 2020 [cited 2025 January 30]; 10(4):385–390. Available from: https://pubmed.ncbi.nlm.nih.gov/32760646/

38. Shilpa BS, Dhadse P, Bhongade ML, Puri S, Nandanwar J. Evaluation of effectiveness of platelet-rich fibrin for ridge preservation after atraumatic extraction: a case series. Journal of Datta Meghe Institute of Medical Sciences University [Internet]. 2017 [cited 2025 January 30];12(4):294–300. Available from: https://www.researchgate.net/publication/325201047_Evaluation_of_effectiveness_of_platelet-rich_fibrin_for_ridge_preservation_after_atraumatic_extraction_A_case_series

39. Srinivas B, Das P, Rana MM, Qureshi AQ, Vaidya KC, Raziuddin SJA. Wound healing and bone regeneration in postextraction sockets with and without platelet-rich fibrin. Annals of Maxillofacial Surgery [Internet]. 2018 [cited 2025 January 30]; 8(1):28–34. Available from: https://pubmed.ncbi.nlm.nih.gov/29963421/

40. Sultan T, Cheah CW, Ibrahim NB, Asif MK, Vaithilingam RD. Three-dimensional assessment of the extraction sockets, augmented with platelet-rich fibrin and calcium sulfate: a clinical pilot study. Journal of Dentistry [Internet]. 2020 [cited 2025 January 30]; 101. Available from: https://pubmed.ncbi.nlm.nih.gov/32828845/

41. Sybil D, Sawai M, Faisal M, Singh S, Jain V. Platelet-rich fibrin for hard- and soft-tissue healing in mandibular third molar extraction socket. Annals of Maxillofacial Surgery [Internet]. 2020 [cited 2025 January 30];10(1):102–107. Available from: https://pubmed.ncbi.nlm.nih.gov/32855924/

42. Varghese MP, Manuel S, Kumar S. Potential for osseous regeneration of platelet-rich fibrin—a comparative study in mandibular third molar impaction sockets. Journal of Oral and Maxillofacial Surgery [Internet]. 2017 [cited 2025 January 30]; 75(7): 1322–1329. Available from: https://www.sciencedirect.com/science/article/abs/pii/S0278239117301209

Esta revista está protegida bajo una licencia Creative Commons en la 4.0 International. Copia de la licencia: http://creativecommons.org/licenses/by-nc-sa/4.0/

ISSN: **2697-3391**
Vol. 8 No. 2.2, pp. 27 – 55, junio 2025
Revista en ciencias médicas, salud pública
Artículo de revisión bibliográfica.

www.anatomiadigital.org

El artículo que se publica es de exclusiva responsabilidad de los autores y no necesariamente reflejan el pensamiento de la **Revista Anatomía Digital.**

El artículo queda en propiedad de la revista y, por tanto, su publicación parcial y/o total en otro medio tiene que ser autorizado por el director de la **Revista Anatomía Digital**.

Esta revista está protegida bajo una licencia Creative Commons en la 4.0 International. Copia de la licencia:
http://creativecommons.org/licenses/by-nc-sa/4.0/