





## Relación entre la postura cervical y la maloclusión clase III: una revisión de literatura

### *Relationship between cervical posture and class III malocclusion: A Literature Review*

- <sup>1</sup> Evelyn Mireya Guiracocha Viñanzaca  <https://orcid.org/0009-0001-7485-1364>  
Estudiante de la carrera de Odontología, Universidad Católica de Cuenca, Cuenca, Ecuador.  
[evelynmguiracocha@gmail.com](mailto:evelynmguiracocha@gmail.com)
- <sup>2</sup> Yamanua Gabriela León Ochoa  <https://orcid.org/0009-0006-9541-5189>  
Estudiante de la carrera de Odontología, Universidad Católica de Cuenca, Cuenca, Ecuador.  
[leonyamanua@gmail.com](mailto:leonyamanua@gmail.com)
- <sup>3</sup> María Isabel Cabrera Padrón  <https://orcid.org/0000-0002-4086-6082>  
Docente de la carrera de Odontología, Universidad Católica de Cuenca, Cuenca, Ecuador.  
[mcabrerap@ucacue.edu.ec](mailto:mcabrerap@ucacue.edu.ec)



#### Artículo de Investigación Científica y Tecnológica

Enviado: 16/03/2024

Revisado: 19/04/2024

Aceptado: 16/05/2024

Publicado: 31/05/2024

DOI: <https://doi.org/10.33262/anatomiadigital.v7i2.1.3044>

Cítese: Guiracocha Viñanzaca, E. M., León Ochoa, Y. G., & Cabrera Padrón, M. I. (2024). Relación entre la postura cervical y la maloclusión clase III: una revisión de literatura. *Anatomía Digital*, 7(2.1), 96-116. <https://doi.org/10.33262/anatomiadigital.v7i2.1.3044>



ANATOMÍA DIGITAL, es una Revista Electrónica, Trimestral, que se publicará en soporte electrónico tiene como misión contribuir a la formación de profesionales competentes con visión humanística y crítica que sean capaces de exponer sus resultados investigativos y científicos en la misma medida que se promueva mediante su intervención cambios positivos en la sociedad. <https://anatomiadigital.org>  
La revista es editada por la Editorial Ciencia Digital (Editorial de prestigio registrada en la Cámara Ecuatoriana de Libro con No de Afiliación 663) [www.celibro.org.ec](http://www.celibro.org.ec)

Esta revista está protegida bajo una licencia Creative Commons Atribución-NoComercial-CompartirIgual 4.0 International. Copia de la licencia: <https://creativecommons.org/licenses/by-nc-sa/4.0/deed.es>

**Palabras claves:**

maloclusión de clase III, posición de las vértebras cervicales, postura cervical, diagnóstico ortodóncico, tratamiento.

**Keywords:**

Class III malocclusion, position of cervical vertebrae, cervical posture, orthodontic diagnosis, treatment.

**Resumen**

**Introducción:** la maloclusión de clase III es una deformidad maxilomandibular que tiene gran relevancia en el área de ortodoncia debido a su impacto en la función y estética del paciente. **Objetivo:** investigar la relación entre la posición de las vértebras cervicales y la maloclusión de clase III, así como su implicación en el diagnóstico y tratamiento. Se realizó una revisión sistemática de la literatura científica utilizando bases de datos especializadas y seleccionando estudios relevantes que abordaran esta relación. El tipo de investigación fue descriptivo y analítico, con un enfoque en la revisión bibliográfica. **Resultados:** Existe asociaciones significativas entre la posición de las vértebras cervicales y la maloclusión de clase III en varios estudios, aunque no se estableció una conexión conclusiva. **Conclusión:** La postura cervical juega un papel relevante en la etiología y manejo de la maloclusión de clase III, subrayando la importancia de una evaluación integral en el enfoque terapéutico de estos pacientes. **Área de estudio general:** Odontología. **Área de estudio específica:** Ortodoncia. **Tipo de estudio:** Artículos originales

**Abstract**

**Introduction:** class III malocclusion is a maxillomandibular deformity relevant in orthodontics due to its impact on patient function and aesthetics. **Objective:** To investigate the relationship between the position of cervical vertebrae and Class III malocclusion and its implication in diagnosis and treatment. A systematic scientific literature review was conducted using specialized databases, selecting relevant studies addressing this relationship. It was a descriptive and analytical research, focusing on a literature review. **Results:** Significant relationships exist between the position of cervical vertebrae and Class III malocclusion in various studies, although a conclusive connection was not established. **Conclusion:** Cervical posture plays a relevant role in classifying and managing Class III malocclusion, emphasizing the importance of comprehensive evaluation in the therapeutic approach for these patients.

## 1. Introducción

La maloclusión de clase III esquelética, es una afección caracterizada por la protrusión de la mandíbula en relación con el maxilar superior, ha sido objeto de interés constante y estudio en la odontología, particularmente de la ortodoncia (1). A medida que la investigación en el campo de la salud bucal avanza, se ha vuelto evidente que esta maloclusión afecta tanto a la función masticatoria como a la estética facial y es influenciada por una serie de factores complejos y multifacéticos (2). Uno de estos factores, que ha ganado relevancia en la literatura científica en las últimas décadas es la posición de las vértebras cervicales en relación con la maloclusión de clase III (2, 3).

La relación entre la posición de las vértebras cervicales y la maloclusión de clase III ha despertado un gran interés entre los profesionales de la odontología y la ortodoncia, ya que podría dar indicios sobre aspectos fundamentales de la etiología, diagnóstico y tratamiento de esta afección (4, 5). A pesar de la abundante investigación en ambos campos, la conexión precisa entre la alineación de las vértebras cervicales y la maloclusión de clase III aún no se ha establecido de manera concluyente (5,6).

La comprensión de la relación entre la posición de las vértebras cervicales y la maloclusión de clase III no solo podría tener importantes implicaciones para el diagnóstico y tratamiento de esta afección, sino también para el desarrollo de enfoques terapéuticos más efectivos y personalizados (7). Si bien la relación entre la posición de las vértebras cervicales y la maloclusión de clase III es un área de investigación en evolución, se han propuesto varios mecanismos subyacentes que podrían estar involucrados (8,9). Uno de los factores clave en esta relación es la influencia de la postura de la cabeza y el cuello en la posición de la mandíbula y la oclusión dental (10,11). La alineación anormal de las vértebras cervicales puede alterar la postura de la cabeza, lo que a su vez podría afectar la posición de la mandíbula (10, 12).

Además, se ha sugerido que las alteraciones en la postura cervical pueden influir en el desarrollo de la musculatura facial y masticatoria, lo que podría contribuir a la maloclusión de clase III. Los músculos del cuello, como el esternocleidomastoideo y los escalenos trabajan en conjunto con los músculos masticatorios y faciales, como el masetero y el temporal, para mantener una función adecuada de la mandíbula y una postura cervical óptima. Cualquier desequilibrio en la función de estos músculos podría tener un impacto significativo en la posición de la mandíbula y, por lo tanto, en la maloclusión (13).

Es importante destacar que la maloclusión de clase III es una condición compleja y multifactorial que puede ser el resultado de la interacción de factores genéticos, ambientales y funcionales (14). La posición de las vértebras cervicales es solo uno de los muchos factores que podrían contribuir a su desarrollo (15).

La comprensión de la relación entre la posición de las vértebras cervicales y la maloclusión de clase III tiene implicaciones clínicas significativas. Si se confirma que la postura cervical influye en la maloclusión, esto podría llevar a enfoques de diagnóstico más precisos y estrategias de tratamiento más efectivas (16). Los ortodoncistas y cirujanos maxilofaciales podrían considerar la evaluación de la postura cervical como parte integral de su enfoque de tratamiento (17).

La relación entre la posición de las vértebras cervicales y la maloclusión de clase III es un tema complejo que ha intrigado a la comunidad científica y profesional de la salud bucal durante años, aunque se ha avanzado en la comprensión de esta relación, todavía quedan preguntas por responder (18,19). La investigación continua en este campo es esencial para mejorar el diagnóstico y el tratamiento de la maloclusión de clase III, lo que podría tener un impacto significativo en la calidad de vida de los pacientes que padecen esta afección.

Esta revisión de literatura se propone analizar y sintetizar la evidencia científica disponible hasta la fecha sobre la relación entre la posición de las vértebras cervicales y la maloclusión de clase III (20). A través de la revisión exhaustiva de estudios, investigaciones y hallazgos relevantes, se busca no solo explorar la posible correlación entre estos dos elementos, sino también comprender mejor los mecanismos subyacentes que podrían estar involucrados en la etiología de la maloclusión de clase III (21).

Esta revisión pretende ser una contribución significativa al conocimiento actual sobre el tema, ofreciendo una visión más completa y actualizada de esta compleja condición y su relación con la columna cervical (22). El objetivo de este estudio bibliográfico es recopilar y analizar la evidencia científica disponible sobre la relación entre la posición de las vértebras cervicales y la maloclusión clase III. Se buscará examinar los estudios clínicos y experimentales más relevantes que aborden esta temática, evaluando la calidad metodológica de las investigaciones y sintetizando los resultados obtenidos.

## 2. Metodología

Esta investigación es de tipo descriptiva documental, en donde se llevó a cabo una búsqueda exhaustiva en bases de datos científicas, tales como PubMed, Scopus, Google Academic, Taylor and Francis, Redalyc, Scielo. Se emplearon palabras claves obtenidas de Medical Subject Headings (MeSH) relevantes las cuales fueron "posición vértebras cervicales", "maloclusión clase III" y "relación cervical-oclusal", para identificar estudios pertinentes, limitándose la búsqueda a artículos publicados en español o inglés.

### *Estrategia de búsqueda:*

Los datos relevantes de los estudios seleccionados se recopilaron, incluyendo información sobre el autor, año de publicación, objetivo del estudio, características de la

muestra, metodología utilizada, resultados principales y conclusiones. Estos datos se organizaron en una tabla o base de datos para su posterior análisis.

Se procedió a realizar una evaluación crítica de la información obtenida y a continuación, se llevó a cabo un análisis temático de los datos extraídos de los estudios incluidos, identificando hallazgos comunes, tendencias y discrepancias entre los estudios. La información se sintetizó de manera clara y concisa, centrándose en la relación entre la posición de las vértebras cervicales y la maloclusión clase III.

Finalmente, se redactó un informe detallado que incluyó una descripción de los estudios seleccionados, los resultados obtenidos, las conclusiones principales y las implicaciones clínicas. El informe se respaldó con citas y referencias bibliográficas adecuadas para garantizar la validez y fiabilidad de los hallazgos, centrándose en la nueva relación entre la posición de las vértebras cervicales y la maloclusión clase III.

La búsqueda de información sobre la relación entre la posición de las vértebras cervicales y la maloclusión clase III se llevó a cabo electrónicamente en diversas bases de datos digitales, como *PubMed*, *Scopus*, *Google Academic*, *Taylor and Francis*, *Redalyc*, *SciELO*. La búsqueda abarcó desde enero de 2015 hasta septiembre de 2024, en inglés y español.

La estrategia de búsqueda se basó en términos clave relevantes, como "posición vértebras cervicales", "maloclusión clase III" y "relación cervical-oclusal", utilizando palabras controladas e indexadas para cada base de datos y combinándolas con el operador booleano AND (ver tabla 1).

**Tabla 1.** Estrategia de búsqueda

Base de Datos	Estrategia de Búsqueda	Resultados Sin Filtrar
PUBMED	position AND vertebrae AND cervical AND cervical AND malocclusion AND class III	21
SCOPUS	position AND vertebrae AND cervical AND cervical AND malocclusion AND class III	3
GOOGLE ACADEMIC	position AND vertebrae AND cervical AND cervical AND malocclusion AND class III	1710
Taylor and Francis	position AND vertebrae AND cervical AND cervical AND malocclusion AND class III	115
Redalyc	posición AND vértebras AND cervicales AND maloclusión DE clase III	20

**Tabla 1.** Estrategia de búsqueda (continuación)

Base de Datos	Estrategia de Búsqueda	Resultados Sin Filtrar
Scielo	posición AND vértebras AND cervicales AND maloclusión DE clase III	1

Para la selección de estudios de interés, se aplicaron los siguientes criterios de inclusión y exclusión:

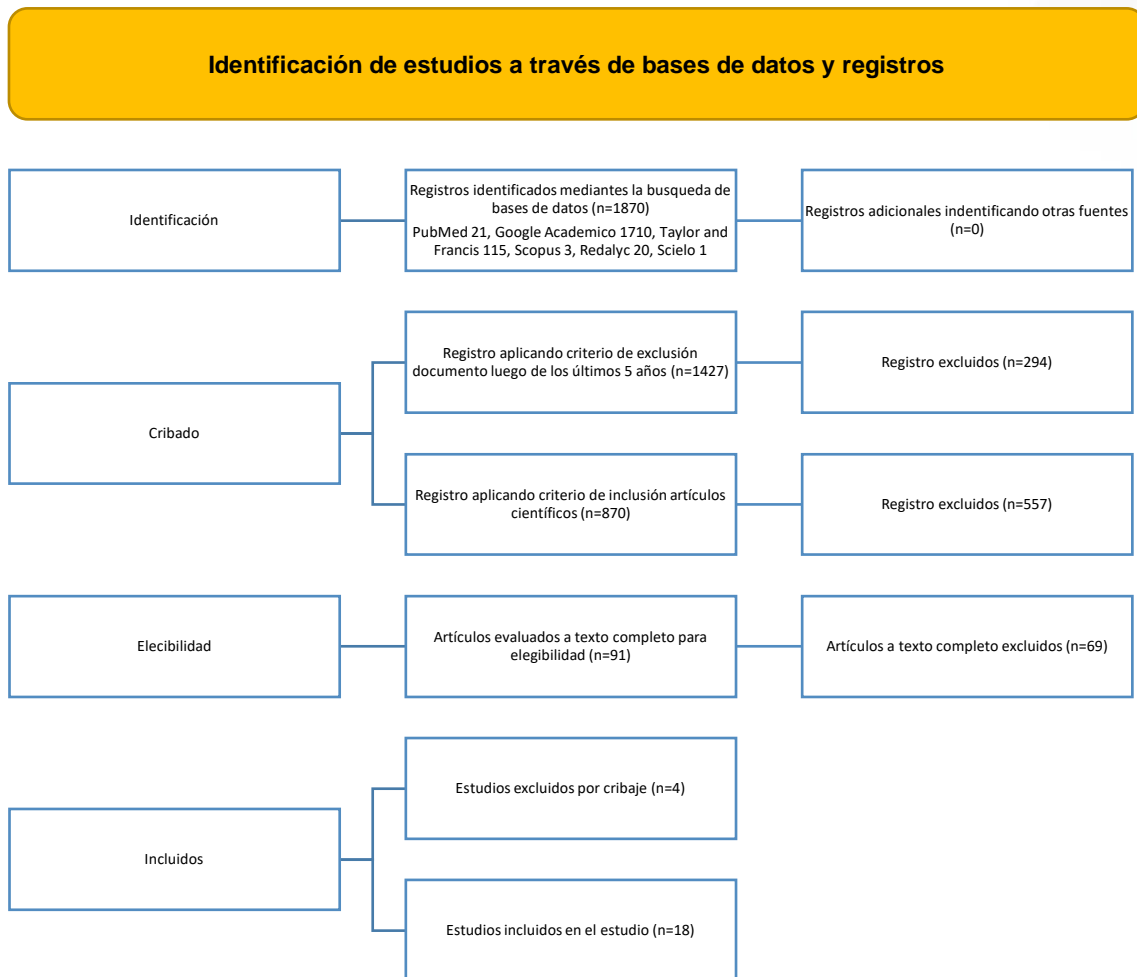
*Criterios de Inclusión:*

- Estudios clínicos y experimentales que investigan la relación entre la posición de las vértebras cervicales y la maloclusión clase III.
- Artículos en inglés o español con resultados y conclusiones claras.
- Artículos de los últimos 5 años, desde enero del año 2019 hasta septiembre del 2024.

*Criterios de Exclusión:*

- Capítulos de libro.
- Opinión de expertos.
- Casos clínicos de pacientes asintomáticos.
- Artículos que presente conflicto de interés en el estudio.

### 3. Resultados



**Figura 1.** Flujoograma de búsqueda de artículos

Se identificó un total de 1870 artículos a través de búsquedas exhaustivas en bases de datos científicas como *Google Academic*, *SciELO*, *PubMed*, *Scopus*, *Redalyc* y *Web of Science*. Tras aplicar criterios de inclusión y exclusión, se seleccionaron 18 estudios clínicos y experimentales que cumplían con los criterios predefinidos para investigar la relación entre la posición de las vértebras cervicales y la maloclusión clase III. Se elaboró una tabla o base de datos que detalla la información relevante de los estudios seleccionados, incluyendo autor, año de publicación, objetivo del estudio, características de la muestra, metodología utilizada y principales hallazgos. Esta recopilación permitió un análisis detallado de la literatura existente sobre el tema.

Una maloclusión de Clase III se caracteriza por una posición anormal de los maxilares y los dientes, donde la mandíbula sobresale más allá del maxilar superior. Esto puede llevar

a una discrepancia significativa entre los dientes superiores e inferiores, causando problemas funcionales y estéticos. Además, esta maloclusión puede influir en la musculatura oral, con algunos músculos más activos o tensos para compensar la posición incorrecta de los dientes y los maxilares. Por ejemplo, el músculo masetero y el músculo temporal, responsables principales de la masticación, podrían estar más activos para intentar corregir la alineación dental. También, el músculo buccinador, que ayuda en la succión y en la posición de los alimentos dentro de la boca, debido a la maloclusión tiene la necesidad de adaptarse. En cuanto a las vértebras cervicales, la postura normal se ve afectada por la maloclusión, ya que la posición de la mandíbula y la alineación de los dientes pueden influir en la alineación de la columna cervical, pudiendo generar tensiones musculares y desalineaciones vertebrales adicionales. Es importante abordar esta maloclusión no solo por razones estéticas, sino también por su impacto potencial en la función y la salud general del paciente.

Sin embargo, es esencial tener en cuenta las limitaciones de estos estudios, como la naturaleza transversal de algunos análisis y la diversidad en las muestras de estudio. Se requieren investigaciones longitudinales y más amplias para corroborar y comprender mejor estas relaciones, considerando también otros factores como la genética, el crecimiento y el ambiente (23). A pesar de estas limitaciones, los resultados ofrecen información valiosa que puede impactar la comprensión y el enfoque clínico de las maloclusiones esqueléticas y su relación con la posición de las vértebras (24).

El estudio comparativo entre pacientes con maloclusión esquelética de clase III y adultos con oclusión normal reveló diferencias significativas en la morfología de las vértebras cervicales (25). Se observó una mayor incidencia de fusión del cuerpo de las vértebras cervicales en el grupo de maloclusión esquelética de clase III en comparación con el grupo de oclusión normal. Además, las desviaciones de la columna cervical fueron más frecuentes en el grupo de maloclusión ( $p < 0,001$ ), indicando una posible asociación entre la fusión vertebral y la maloclusión clase III (20).

En cuanto a la evaluación de la postura cervical en diferentes maloclusiones esqueléticas sagitales, los resultados mostraron diferencias significativas en la postura cervical entre distintas maloclusiones esqueléticas sagitales. Los sujetos con maloclusión esquelética de Clase III presentaron una columna cervical significativamente más recta en comparación con los individuos de Clase I (2). Además, se encontró una correlación débil pero significativa entre la curvatura cervical y las relaciones sagitales de la mandíbula, lo que sugiere una posible asociación entre la postura cervical y las maloclusiones sagitales (26).

La medición de la angulación cervical se realiza evaluando la curvatura de la columna en el cuello respecto a una línea horizontal de referencia, típicamente a través de radiografías (2). La lordosis cervical es la curvatura natural hacia adentro de la columna en el cuello, mientras que la cifosis es una curvatura anormal hacia afuera. La relación inversa entre



la angulación cervical y la longitud mandibular sugiere que una mayor angulación cervical podría relacionarse con una menor longitud mandibular en mujeres con maloclusión Clase III, lo que indica una posible conexión entre la lordosis cervical y la posición de la mandíbula. Asimismo, la correlación positiva entre la base craneal anterior y la longitud máxima sugiere una posible adaptación morfológica entre la base craneal y la mandíbula (27,28).

En este contexto se conoce que existe las asociaciones entre la morfología de la columna cervical, la morfología craneofacial y la postura de la cabeza en niños pre ortodóncicos con exceso de proyección maxilar horizontal (29). Se encontró que las anomalías en la morfología de la columna cervical estaban significativamente asociadas con una mayor proyección maxilar horizontal, retrognatia mandibular, inclinación aumentada de la mandíbula y postura extendida de la cabeza (30).

Adicionalmente se ha encontrado evidencia clínica sobre la relación entre la posición de las vértebras cervicales y la maloclusión de clase III, ésta es variada y a menudo presenta resultados mixtos (31). Algunos estudios han encontrado una correlación significativa entre la posición cervical anormal y la presencia de maloclusiones de clase III, mientras que otros no han encontrado asociaciones claras (10, 32).

Los resultados obtenidos en estos estudios sugieren una asociación entre la morfología y la posición de las vértebras cervicales con diversas maloclusiones esqueléticas. La presencia de fusión vertebral, desviaciones cervicales y cambios en la lordosis cervical mostraron correlaciones significativas con diferentes tipos de maloclusiones, especialmente con la maloclusión de Clase III (33, 34). Esto sugiere un posible vínculo entre la posición de las vértebras cervicales y el desarrollo de maloclusiones esqueléticas, aunque la naturaleza exacta de esta relación sigue siendo compleja y necesita una mayor exploración.

Las asociaciones encontradas entre la morfología cervical y craneofacial en varios grupos de estudio indican la interrelación entre la estructura cervical, la posición de la mandíbula y la postura de la cabeza (29). Estos hallazgos subrayan la importancia de considerar la columna cervical como un componente potencialmente influyente en la etiología y desarrollo de maloclusiones esqueléticas (30).

#### 4. Discusión

Asociación entre la morfología de la columna cervical y la maloclusión de Clase III, los resultados de Hedayati et al. (2011) (32) y Arntse & Sonnesen (2011) (25) sugieren una asociación significativa entre la morfología de la columna cervical y la maloclusión de Clase III. En los grupos de pacientes con mandíbula prominente (mandibular overjet) y maloclusión de Clase III, D'Attilio et al. (2005) (33) y Arntsen & Sonnesen (2011) (25)

reportan que con mayor frecuencia anomalías en la columna cervical, como fusiones y deficiencias del arco posterior, en comparación con los grupos de control con oclusión neutra y morfología craneofacial normal.

Estos hallazgos respaldan la hipótesis de que la maloclusión de Clase III podría estar asociada con alteraciones en la morfología cervical, incluyendo fusiones y deficiencias vertebrales. Además, D'Attilio et al. (2005) (33) y Sandoval et al. (2021) (16) reportan que la ausencia de diferencias significativas en la distribución de las anomalías cervicales entre las maloclusiones Clase I, II y III que las maloclusiones Clase III no están exclusivamente asociadas con ciertos tipos específicos de anomalías cervicales, sino más bien con una tendencia general a la morfología cervical alterada.

Relación entre la postura cervical y las diferentes clases esqueléticas Hedayati et al. (2023) (32), el estudio que investigó la postura cervical en diferentes clases esqueléticas (Clase I, II y III) encontró diferencias significativas en la angulación cervical entre los grupos. Los niños con maloclusión de Clase III presentaron una menor lordosis cervical en comparación con los de Clase I y Clase II. Además, se observó que los sujetos de Clase II mostraron una mayor extensión de la cabeza en relación con la columna vertebral, posiblemente debido a la rectitud en la parte inferior de su columna en comparación con los sujetos de Clase I y III.

Estos resultados resaltan la influencia potencial de la morfología esquelética en la postura cervical, mostrando que las diferentes clases esqueléticas se asocian con los hallazgos recopilados de múltiples estudios proporcionan evidencia sustancial de Al-Somairi et al., 2023 (14) que sugiere una asociación entre la morfología cervical y las maloclusiones esqueléticas, particularmente la maloclusión de Clase III. La presencia de fusiones y deficiencias vertebrales en los grupos con maloclusiones Clase III y mandíbula prominente respalda la hipótesis de una conexión entre la morfología cervical y el desarrollo de maloclusiones esqueléticas específicas.

A pesar de la investigación existente como Noori et al. (2020) (15), aún se requiere más estudios para comprender completamente la relación entre la posición de las vértebras cervicales y la maloclusión de clase III. Murrieta et al. (2013) (34) menciona que se necesitan investigaciones longitudinales y estudios controlados que evalúen de manera más exhaustiva los mecanismos subyacentes y las implicaciones clínicas de esta relación. Además, el papel de la genética y otros factores en la etiología de la maloclusión de clase III debe seguir siendo objeto de investigación.

En cuanto a la evaluación de la postura cervical en maloclusiones de Clase III. Los estudios mostraron diferencias significativas en la postura cervical entre las maloclusiones de Clase III y las Clases I y II. Se observó que los participantes en estudios de Murrieta et al. (2013) (34) y Sandoval et al. (2021) (9) mencionan que con maloclusión

de Clase III tenían una postura cervical más adelantada y tendían a inclinar más la cabeza en comparación con aquellos en las Clases I y II. Además, se encontró una asociación entre la rotación del ramus mandibular y la lordosis cervical, especialmente en individuos de Clase II (34).

Sandoval et al. (2021) (9) menciona que los análisis de diferencias en morfología craneofacial y columna cervical, los estudios que compararon la morfología craneofacial y la columna cervical entre poblaciones europeas y asiáticas con maloclusión de Clase III mostraron diferencias significativas en la inclinación maxilar y la forma de la fosa craneal posterior entre los grupos. Sambatarro et al. (2020) (12) mención que se han observado que la morfología de la columna cervical y las dimensiones del atlas se relacionaron significativamente con características craneofaciales, signos de predicción de crecimiento y relación sagital de la mandíbula.

Los hallazgos indican una clara asociación entre la morfología craneofacial y la postura cervical en maloclusiones de Clase III. En este sentido Nascimento (35) indican que la inclinación maxilar y la forma de la fosa craneal posterior difieren entre poblaciones europeas y asiáticas con Clase III, lo que sugiere variaciones étnicas en la morfología craneofacial y su relación con la columna cervical (35).

Se observaron diferencias significativas en la postura cervical entre adolescentes con distintas clases esqueléticas. La curvatura cervical mostró asociación con el ángulo ANB y la distancia C0-C1, siendo diferente entre los grupos. La postura cervical parece estar fuertemente asociada con la postura sagital y la estructura vertical de la cara (39).

En el estudio sobre anomalías de las vértebras cervicales (CVAs) en maloclusiones de Clase I, II y III, se observó una frecuencia del 13.2% para CVAs en la población turca. Sin embargo, no se encontró una correlación estadísticamente significativa entre CVAs y maloclusiones de Clase I, II y III (10,46). Además, no se identificó una relación significativa de género en la distribución de CVAs. (10,37)

Se identificaron diferencias significativas en la posición y orientación del hueso hioides entre las maloclusiones de Clase I, II y III. Almășan (38) y Sandoval 2021 (49) habla de la posición anteroposterior del hueso hioides varió significativamente entre las clases de maloclusión, siendo más anterior en la Clase III y más posterior en la Clase II (9,38). Sin embargo, García et al., (2012) y Sandoval et al., (2021) mencionan que la posición vertical del hueso hioides no mostró diferencias significativas entre las clases de maloclusión.

El estudio que utilizó métodos geométricos mostró diferencias en la morfología craneofacial y cervical entre las Clases II y III. Se identificaron diferencias en la protrusión maxilar, retrusión mandibular, rotación de la base craneal anterior y la columna cervical más pequeña y adelantada en la Clase II en comparación con la Clase III. (9,38)

Los resultados recopilados de múltiples estudios muestran la asociación entre la morfología craneofacial, la postura cervical y las maloclusiones de Clase I, II y III.

La postura cervical Samudio (40) habla de la relaciona con la posición sagital y vertical de la cara, lo que sugiere que la columna cervical puede ser influenciada por la estructura craneofacial. Sin embargo, la asociación específica entre las anomalías de las vértebras cervicales y las maloclusiones parece no ser tan evidente, al menos en la población turca estudiada, donde no se encontraron correlaciones significativas (40).

En general, estos estudios proporcionan una comprensión más profunda de la interrelación entre la morfología craneofacial, la postura cervical y las diferentes maloclusiones esqueléticas, lo que puede ser útil para la planificación del tratamiento ortodóncico y ortognático en la práctica clínica. (40)

## 5. Conclusiones

- A pesar de la investigación existente, aún se requiere más estudios para comprender completamente la relación entre la posición de las vértebras cervicales y la maloclusión de clase III (15). Se necesitan investigaciones longitudinales y estudios controlados que evalúen de manera más exhaustiva los mecanismos subyacentes y las implicaciones clínicas de esta relación (34). Además, el papel de la genética y otros factores en la etiología de la maloclusión de clase III debe seguir siendo objeto de investigación.
- El análisis exhaustivo de múltiples investigaciones ha revelado una relación intrínseca entre la estructura craneofacial, la postura cervical y las maloclusiones. Estudios detallados han evidenciado que las diferencias en la configuración de la mandíbula y el maxilar tienen una influencia significativa en la morfología de la columna cervical. La relación entre la morfología craneofacial y la postura cervical se revela como un componente clave para comprender las maloclusiones.
- Se observaron marcadas variaciones en la postura cervical entre las diferentes Clases de Maloclusión (Clase I, II y III). La posición de la mandíbula y el maxilar presentó diferencias notables, lo que sugiere su impacto en la configuración y posición de la columna cervical. Además, la posición y orientación del hueso hioides mostraron variaciones significativas entre estas Clases de Maloclusión, lo que podría ser crucial en la planificación del tratamiento ortodóncico y ortognático.
- A pesar de la identificación de anomalías en las vértebras cervicales en algunos pacientes con maloclusión, no se encontraron correlaciones consistentes en todas las poblaciones estudiadas. Esto indica la posible existencia de variabilidad genética y étnica en esta relación, subrayando la necesidad de un análisis más amplio y específico de diferentes grupos étnicos y genéticos.

- Estos hallazgos, además, podrían tener importantes implicaciones en la práctica clínica, especialmente en el campo de la ortodoncia y la cirugía ortognática. La comprensión de la compleja relación craneofacial-cervical podría ser crucial para planificar y ejecutar tratamientos exitosos, destacando la importancia de una evaluación multidisciplinaria que integre la ortodoncia, la ortopedia maxilofacial y la atención a la postura cervical.
- A pesar de estos avances, se requieren más estudios longitudinales y de mayor escala para confirmar estas asociaciones y comprender mejor los mecanismos subyacentes entre la morfología cervical y las maloclusiones esqueléticas (41). Estas investigaciones futuras pueden proporcionar información adicional para mejorar los enfoques de diagnóstico y tratamiento en la ortodoncia y la odontología.
- En síntesis, la relación entre la estructura craneofacial, la postura cervical y las maloclusiones es un campo fascinante y complejo que requiere una evaluación minuciosa y multidisciplinaria para comprender mejor su interconexión y su aplicación en la práctica clínica, con el objetivo final de mejorar los resultados y la calidad de vida de los pacientes.
- Además, la relación entre las diferentes clases esqueléticas y la postura cervical señala que la estructura esquelética facial puede tener un impacto directo en la morfología cervical y la postura de la cabeza. Estos hallazgos resaltan la importancia de considerar la columna cervical como un componente clave en la evaluación y tratamiento de las maloclusiones esqueléticas, especialmente la Clase III.
- Además, se observa que la morfología cervical, incluidas las anomalías vertebrales, está estrechamente vinculada con la morfología craneofacial y los signos de predicción de crecimiento, lo que sugiere la importancia de considerar la columna cervical en la evaluación y el tratamiento de las maloclusiones de Clase III (36).
- El desarrollo de una ecuación predictiva para el potencial de crecimiento mandibular basada en mediciones cervicales (30) ofrece una vía prometedora para predecir el crecimiento mandibular en casos de maloclusión de Clase III, lo que podría tener implicaciones importantes para el manejo clínico y la planificación del tratamiento.
- En conjunto, estos hallazgos destacan la interrelación compleja entre la morfología craneofacial, la postura cervical y el desarrollo de maloclusiones de Clase III, abriendo vías para investigaciones futuras y aplicaciones clínicas potenciales para una planificación de tratamiento más precisa y personalizada (37,38).

## 6. Conflicto de intereses

Los autores de este artículo de revisión bibliográfica, Evelyn Guiracocha, Yamanua León e Isabel Cabrera, declaran que no tienen ningún conflicto de interés que pueda influir en la objetividad o imparcialidad de este trabajo. No tienen relaciones financieras o personales con organizaciones u entidades que podrían tener interés en los resultados presentados en este artículo. Además, no han recibido financiamiento ni apoyo de ninguna empresa o institución que pueda tener intereses en el tema tratado en este trabajo.

## 7. Declaración de contribución de los autores

**Autor 1:** Ha contribuido con una revisión exhaustiva de la literatura científica relevante, contextualizando y fundamentando adecuadamente el estudio. Se ha tenido en cuenta los avances más recientes en el campo, lo que ha permitido establecer un marco teórico sólido.

**Autor 2:** Participación en la interpretación de los datos y en la elaboración de las conclusiones.

**Autor 3:** Revisión y corrección de la redacción del manuscrito, de las tablas que han sido llevadas a cabo garantizando la precisión y claridad en la presentación de los resultados.

En resumen, la contribución de Yamanua León e Isabel Cabrera en este artículo científico ha sido fundamental para el desarrollo y la finalización exitosa del estudio. Los esfuerzos han permitido avanzar en el conocimiento del tema y proporcionar nuevas perspectivas para futuras investigaciones en este campo.

## 8. Costos de financiamiento

La presente investigación fue financiada en su totalidad con fondos propios de los autores

## 9. Referencias Bibliográficas

1. Qureshi T, Duggal R, Chaudhari PK. Correlación entre edad cronológica y madurez esquelética en diferentes maloclusiones: un estudio retrospectivo. *Int Orthod* [Internet]. 2021 [consultado el 16 de mayo del 2024];19(3):453–61. Disponible en: <https://pubmed.ncbi.nlm.nih.gov/34301509/>
2. Tauheed S, Shaikh A, Fida M. Postura cervical y maloclusiones esqueléticas: ¿existe algún vínculo? *J Coll Med Sci-Nepal* [Internet]. 2019;15(1):5–9. Disponible en: <http://dx.doi.org/10.3126/jcmsn.v15i1.20509>
3. Garg AK, Tikku T, Khanna R, Maurya RP, Srivastava K, Verma SL. ¿Están relacionadas la postura de la cabeza y la maloclusión? *F1000Res* [Internet].

- 2018;3(3):38–9. Disponible en:  
<https://www.researchgate.net/publication/337655033>
4. Pérez M, Barrera JM, González. JM. TRATAMIENTO DE MALOCLUSIONES EN EL PLANO VERTICAL CON MICROTORNILLOS [Internet]. Idus.us.es. 2018. Disponible en:  
<https://idus.us.es/bitstream/handle/11441/77652/TFG%20MARTA%20PEREZ%20LUGO.pdf?sequence=1&isAllowed=y>
  5. Velásquez MR, Rodolfo E, Urgiles C, Espinoza KH, Llerena DL. Asociación entre postura cráneo cervical y maloclusiones Una revisión. Kiru [Internet]. 2021 [consultado el 17 de mayo del 2024];18(1). Disponible en:  
<https://portalrevistas.aulavirtualusmp.pe/index.php/Rev-Kiru0/article/view/2108>
  6. Ostojic ADE, del Carmen Minutolo DM. Corrección de la maloclusión y de la postura [Internet]. Bvsalud.org. [cited 2024 May 16]. Available from:  
[https://docs.bvsalud.org/biblioref/2021/02/1147813/ortodoncia\\_2020\\_84\\_167\\_96-107.pdf](https://docs.bvsalud.org/biblioref/2021/02/1147813/ortodoncia_2020_84_167_96-107.pdf)
  7. Inquilla Apaza GP, Padilla Cáceres TC, Macedo Valdivia SC, Hilari Olaguivel N. Relación de la Maloclusión dentaria con postura corporal y huella plantar en un grupo de adolescentes aymaras. Rev Investig Altoandinas - J High Andean Res [Internet]. 2017;19(3):255–64. Available from:  
<http://dx.doi.org/10.18271/ria.2017.290>
  8. Gundawar A, Rawlani D, Patil A, Sabane A. Assessment and correlation of the position and orientation of the hyoid bone in Class I, Class II, and Class III Malocclusions. International Journal of Orthodontic Rehabilitation. 2019;10:161. doi: 10.4103/ijor.ijor\_18\_19.
  9. Sandoval C, Díaz A, Manríquez G. Assessing cervical spine and craniofacial morphology in Class II and Class III malocclusions: A geometric morphometric approach. Cranio [Internet]. 2021 [cited 2024 May 16];1–11. Available from:  
<https://pubmed.ncbi.nlm.nih.gov/34623215/>
  10. Reichard G, Diéguez Pérez M. Características de la posición craneocervical con diferentes oclusiones en pacientes en desarrollo. Relación craneocervical y oclusión [Internet]. Cient. Dent.; 2020. Available from:  
<https://coem.org.es/pdf/publicaciones/cientifica/vol17num2/02PosicionCraneocervical.pdf>
  11. Aldana PA, Báez RJ, Sandoval CC, Vergara NC, Cauvi LD, Fernández de la Reguera A. Asociación entre Maloclusiones y Posición de la Cabeza y Cuello. Int

- J Odontostomatol [Internet]. 2011 [consultado el 16 de mayo de 2024];5(2):119–25. Disponible en:  
[https://www.scielo.cl/scielo.php?script=sci\\_arttext&pid=S0718-381X2011000200002](https://www.scielo.cl/scielo.php?script=sci_arttext&pid=S0718-381X2011000200002)
12. Sambataro, Bocchieri, Cervino, Bruna, Cicciù, Innorta, et al. Correlaciones entre maloclusión y anomalías posturales en niños con dentición mixta. J Funct Morphol Kinesiol [Internet]. 2019 [consultado el 16 de mayo de 2024];4(3):45. Disponible en: <https://pubmed.ncbi.nlm.nih.gov/33467360/>
13. Díaz M. ESTUDIO DE LAS VÉRTEBRAS CERVICALES EN PACIENTES CON MALOCLUSIONES USANDO LA POSICIÓN NATURAL DE LA CABEZA. Revista de la Facultad de odontología Universidad de Carabobo [Internet]. 2013; Disponible en:  
<http://servicio.bc.uc.edu.ve/odontologia/revista/v5n1/5-1-4.pdf>
14. Al-Somairi MAA, Liu Y, Almashraq AA, Almaqrami BS, Alshoaibi LH, Alyafrusee ES, et al. Correlación entre los parámetros tridimensionales del complejo maxilomandibular y las dimensiones de la vía aérea faríngea en diferentes maloclusiones sagitales y verticales. Dentomaxillofac Radiol [Internet]. 2023 [consultado el 16 de mayo de 2024];52(3). Disponible en:  
<https://pubmed.ncbi.nlm.nih.gov/36695712/>
15. Noorani MK, Adarsh K, Mishra K, Seth KG, Kalburgi MN, Sharan S. Evaluación comparativa de diferentes mediciones del hueso hioides en diferentes maloclusiones en la población del norte de India [Internet]. Jamdsr.com. [consultado el 16 de mayo de 2024]. Disponible en:  
<https://jamdsr.com/uploadfiles/28cervicalvertibravol8issue11p123-126.20201113073455.pdf>
16. Sandoval C, Díaz A, Manríquez G. Relación entre la postura craneocervical y la clase esquelética: un enfoque estadístico multivariado para estudiar maloclusiones de Clase II y Clase III. Cráneo [Internet]. 2021 [consultado el 16 de mayo del 2024];39(2):133–40. Disponible en:  
<https://pubmed.ncbi.nlm.nih.gov/31035911/>
17. Rodríguez SG, Rodríguez ML, González NMB, Ramos LP, Valerino MP. Relación entre oclusión dentaria y postura cráneo-cervical en niños con maloclusiones clase II y III. Rev médica electrón [Internet]. 2019 [consultado el 16 de mayo de 2024];41(1):63–77. Disponible en:  
[https://revmedicaelectronica.sld.cu/index.php/rme/article/view/2669/pdf\\_569](https://revmedicaelectronica.sld.cu/index.php/rme/article/view/2669/pdf_569)



18. Vejwarakul W, Ko EW-C, Lin CH. Evaluación del espacio de las vías respiratorias faríngeas después del tratamiento de extracción de ortodoncia en maloclusión clase II integrándose con la evaluación subjetiva de la calidad del sueño. Representante de ciencia [Internet]. 2023 [consultado el 16 de mayo de 2024];13(1). Disponible en: <https://pubmed.ncbi.nlm.nih.gov/37280305/>
19. Dastan F, Ghaffari H, Hamidi Shishvan H, Zareiyan M, Akhlaghian M, Shahab S. Correlación entre el volumen de las vías respiratorias superiores y la posición del hueso hioides, la profundidad del paladar, la desviación del tabique nasal y la concha bullosa en diferentes tipos de maloclusión: un cono retrospectivo -Estudio de tomografía computarizada de haz. Dent Med Probl [Internet]. 2021 [consultado el 16 de mayo del 2024];58(4):509–14. Disponible en: <https://pubmed.ncbi.nlm.nih.gov/34850611/>
20. Shokri A, Mollabashi V, Zahedi F, Tapak L. Posición del hueso hioides y su correlación con las dimensiones de las vías respiratorias en diferentes clases de maloclusión esquelética mediante tomografía computarizada de haz cónico. Imaging Sci Dent [Internet]. 2020 [consultado el 16 de mayo de 2024];50(2):105. Disponible en: <https://pubmed.ncbi.nlm.nih.gov/32601585/>
21. López CEZ, Fernández ST. Intrusión del segmento anterior superior con miniimplantes para eliminar la mordida profunda anterior en maloclusión clase II con compromiso periodontal. Informe de un caso. Rev Mex Ortod [Internet]. 2014 [consultado el 16 de mayo de 2024];2(2):107–13. Disponible en: <https://revistas.unam.mx/index.php/rmo/article/view/54176>
22. Motamedi MH, Meibodi S, Parhiz H, Fetrati A, Meibodi E, Meshkat A. Anomalías de las vértebras cervicales en pacientes con maloclusión esquelética de clase III. J Craniovertebr Junction Spine [Internet]. 2011 [consultado el 16 de mayo de 2024];2(2):73. Disponible en: <https://pubmed.ncbi.nlm.nih.gov/23125492/>
23. López CEZ, Fernández ST. Intrusión del segmento anterior superior con miniimplantes para eliminar la mordida profunda anterior en maloclusión clase II con compromiso periodontal. Informe de un caso. Rev Mex Ortod [Internet]. 2014 [consultado el 16 de mayo de 2024];2(2):107–13. Disponible en: <https://revistas.unam.mx/index.php/rmo/article/view/54176>
24. Festa F, Tecco S, Dolci M, Ciufolo F, Meo SD, Filippi MR, et al. Relación entre la lordosis cervical y la morfología facial en mujeres caucásicas con maloclusión esquelética de clase II: un estudio transversal. Cráneo [Internet]. 2003

- [consultado el 16 de mayo de 2024];21(2):121–9. Disponible en: <https://pubmed.ncbi.nlm.nih.gov/12723858/>
25. Arntsen T, Sonnesen L. Morfología de la columna vertebral cervical relacionada con la morfología craneofacial y la postura de la cabeza en niños preortodóncicos con maloclusión de Clase II y resalte maxilar horizontal. *Am J Orthod Dentofacial Orthop* [Internet]. 2011 [consultado el 16 de mayo de 2024];140(1):e1–7. Disponible en: <https://pubmed.ncbi.nlm.nih.gov/21724066/>
  26. Aguilar N, Taboada O. Frecuencia de maloclusiones y su asociación con problemas de postura corporal en una población escolar del Estado de México [Internet]. *Org.mx*. 2013. Disponible en: [https://www.scielo.org.mx/scielo.php?script=sci\\_arttext&pid=S1665-11462013000500005](https://www.scielo.org.mx/scielo.php?script=sci_arttext&pid=S1665-11462013000500005)
  27. Cabrera-Domínguez ME, Domínguez-Reyes A, Pabón-Carrasco M, Pérez-Belloso AJ, Coheña-Jiménez M, Galán-González AF. Maloclusión dental y su relación con el sistema podal. *Pediatra Frontal* [Internet]. 2021 [consultado el 16 de mayo del 2024];9. Disponible en: <https://pubmed.ncbi.nlm.nih.gov/34239846/>
  28. Zhu H, He D, Yang Z, Lu C, Zhao J, Yang C. El efecto de la regeneración condilar después de diferentes cirugías de reposicionamiento de disco en adolescentes con maloclusión esquelética de clase II. *J Cirugía Oral Maxilofac* [Internet]. 2021 [consultado el 16 de mayo de 2024];79(9):1851–61. Disponible en: <https://pubmed.ncbi.nlm.nih.gov/33901450/>
  29. Guinot F, Ferrer M, Díaz-González L, García C, Maura I. Efectos de los aparatos funcionales de ortodoncia en relación con la maduración esquelética de las vértebras cervicales en maloclusión clase II. *J Clin Pediatr Dent* [Internet]. 2022 [consultado el 16 de mayo de 2024];46(1):62–9. Disponible en: <https://pubmed.ncbi.nlm.nih.gov/35311973/>
  30. Bebnowski D, Hanggi MP, Markic G, Roos M, Peltomaki T. Anomalías de las vértebras cervicales en sujetos con maloclusión de Clase II evaluadas mediante cefalograma lateral y tomografía computarizada de haz cónico. *Eur J Orthod* [Internet]. 2012 [consultado el 16 de mayo de 2024];34(2):226–31. Disponible en: <https://pubmed.ncbi.nlm.nih.gov/21252190/>
  31. Guinot F, Ferrer M, Díaz-González L, García C, Maura I. Efectos de los aparatos funcionales de ortodoncia en relación con la maduración esquelética de las vértebras cervicales en maloclusión clase II. *J Clin Pediatr Dent* [Internet]. 2021 [consultado el 16 de mayo del 2024];45(5):352–8. Disponible en: <https://pubmed.ncbi.nlm.nih.gov/34740259/>

32. Hedayati Z, Paknahad M, Zorriasatine F. Comparación de la posición natural de la cabeza en diferentes maloclusiones anteroposteriores. *J Dent (Teherán)*. 2013;10(3):210–20.
33. D'Attilio M, Caputi S, Epifania E, Festa F, Tecco S. Evaluación de la postura cervical de niños en clase esquelética I, II y III. *Cráneo [Internet]*. 2005 [consultado el 16 de mayo de 2024];23(3):219–28. Disponible en: <https://pubmed.ncbi.nlm.nih.gov/16128357/>
34. Pruneda M, Francisco J. Maloclusión dental y su relación con la postura corporal: un nuevo reto de investigación en Estomatología. *Bol Med Hosp Infant Mex [Internet]*. 2013 [consultado el 16 de mayo de 2024];70(5):341–3. Disponible en: [https://www.scielo.org.mx/scielo.php?script=sci\\_arttext&pid=S1665-11462013000500001](https://www.scielo.org.mx/scielo.php?script=sci_arttext&pid=S1665-11462013000500001)
35. Nascimento AL de O, Reis F, Nagae MH. Estudios radiográficos del hueso hioides y columna cervical en maloclusiones Clase I de Angle y Clase II/2da División. *Rev Odontol UNESP [Internet]*. 2022 [consultado el 16 de mayo de 2024];51:e20220011. Disponible en: <https://www.scielo.br/j/rounesp/a/ftfRhPJhMPGscKkCXLDhpTw/>
36. Festa F, Tecco S, Dolci M, Ciufolo F, Meo SD, Filippi MR, et al. Relación entre la lordosis cervical y la morfología facial en mujeres caucásicas con maloclusión esquelética de clase II: un estudio transversal. *Cráneo [Internet]*. 2003 [consultado el 16 de mayo de 2024];21(2):121–9. Disponible en: <https://pubmed.ncbi.nlm.nih.gov/12723858/>
37. García N, Sanhueza A, Cantín M, Fuentes R. Evaluación de la postura cervical de sujetos adolescentes en clases esqueléticas I, II y III [Internet]. *Scielo.cl*. 2012 [consultado el 16 de mayo de 2024]. Disponible en: <https://www.scielo.cl/pdf/ijmorphol/v30n2/art07.pdf>
38. Almășan O, Kui A, Duncea I, Manea A, Buduru S. Desplazamientos del disco de la articulación temporomandibular en maloclusión de clase II y alteraciones de la columna cervical: revisión sistemática e informe de un caso hipodivergente con cambios en huesos y tejidos blandos por resonancia magnética. *Life (Basilea) [Internet]*. 2022 [consultado el 16 de mayo de 2024];12(6):908. Disponible en: <https://pubmed.ncbi.nlm.nih.gov/35743939/>
39. Bernal L, Marin H, Herrera C, Montoya C, Herrera Y. Postura craneocervical en niños con relaciones esqueléticas de clase I, II y III [Internet]. *Redalyc*. 2017. Disponible en: <https://www.redalyc.org/pdf/637/63749543008.pdf>

40. Zamudio López CE, Tavira Fernández S. Intrusión anterior superior con miniimplantes para corregir la mordida profunda anterior en una maloclusión clase II periodontalmente comprometida. Reporte de un caso. Rev Mex Ortod [Internet]. 2014 [consultado el 16 de mayo de 2024];2(2):e105–11. Disponible en: <https://revistas.unam.mx/index.php/rmo/article/view/54155>
41. Bharti L, Shrivastav S, Sanchla A, Kamble R. Evaluación comparativa y correlación de estadios CVMI en casos de Clase II (vertical) y Clase II (horizontal) con maloclusión de Clase I, evaluados mediante 3D-DVT y cefalograma lateral. F1000Res [Internet]. 2023 [consultado el 16 de mayo de 2024];12(530):530. Disponible en: <https://f1000research.com/articles/12-530/pdf>

El artículo que se publica es de exclusiva responsabilidad de los autores y no necesariamente reflejan el pensamiento de la **Revista Anatomía Digital**.



El artículo queda en propiedad de la revista y, por tanto, su publicación parcial y/o total en otro medio tiene que ser autorizado por el director de la **Revista Anatomía Digital**.



#### Indexaciones

