




Lesiones térmicas recurrentes en piel acral tras exposición a temperaturas bajas. Reporte de caso

Recurrent thermal lesions on acral skin after exposure to low temperatures. Case report

- ¹ María Cristina Robles Delgado  <https://orcid.org/0000-0001-5693-8020>
Estudiante de pregrado de Medicina, Universidad Católica de Cuenca, Cuenca, Ecuador.
maria.robles@est.ucacue.edu.ec
- ² Ana Patricia Moreno Dávila  <https://orcid.org/0009-0003-6272-4389>
Especialista en Dermatología, Universidad Católica de Cuenca, Cuenca, Ecuador.
ana.moreno@ucacue.edu.ec
- ³ Angie Carolina Sarango Feijoó  <https://orcid.org/0000-0002-9185-1497>
Estudiante de pregrado de Medicina, Universidad Católica de Cuenca, Cuenca, Ecuador.
angie.sarango@est.ucacue.edu.ec



Artículo de Investigación Científica y Tecnológica

Enviado: 15/04/2023

Revisado: 12/05/2023

Aceptado: 01/06/2023

Publicado: 19/06/2023

DOI: <https://doi.org/10.33262/anatomiadigital.v6i2.1.2597>

Cítese:

Robles Delgado, M. C., Moreno Dávila, A. P., & Sarango Feijoó, A. C. (2023). Lesiones térmicas recurrentes en piel acral tras exposición a temperaturas bajas. Reporte de caso. *Anatomía Digital*, 6(2.1), 47-58. <https://doi.org/10.33262/anatomiadigital.v6i2.1.2597>



ANATOMÍA DIGITAL, es una Revista Electrónica, Trimestral, que se publicará en soporte electrónico tiene como misión contribuir a la formación de profesionales competentes con visión humanística y crítica que sean capaces de exponer sus resultados investigativos y científicos en la misma medida que se promueva mediante su intervención cambios positivos en la sociedad. <https://anatomiadigital.org>
La revista es editada por la Editorial Ciencia Digital (Editorial de prestigio registrada en la Cámara Ecuatoriana de Libro con No de Afiliación 663) www.celibro.org.ec

Esta revista está protegida bajo una licencia Creative Commons Attribution Non Commercial No Derivatives 4.0 International. Copia de la licencia: <http://creativecommons.org/licenses/by-nc-nd/4.0/>

Palabras claves:

Eritema Pernio,
Frío,
Hipersensibilidad,
Inflamación,
Lesión por Frío.

Keywords:

Erythema Pernio,
Cold,

Resumen

Introducción. El eritema pernio es una condición que se presenta como una reacción anormal a temperaturas bajas, debida a una prolongada vasoconstricción la cual conlleva a una inflamación e hipoxemia de las paredes vasculares; generalmente se presenta en países con climas muy fríos. La enfermedad fue descrita por primera vez por William Tomas en 1894 denominándola como “dermatitis hiemalis”. El mayor número de casos fue reportado durante la segunda guerra mundial. **Objetivo.** Conocer los principales hallazgos de la evolución clínica y diagnóstico de sabañones, con la finalidad de que sirva de aporte a la comunidad científica médica. **Metodología.** Se empleó el reporte de caso clínico en relación a Sabañones, mediante la recolección retrospectiva de la información por acceso a la historia clínica por medio de la autorización de la paciente a través del consentimiento informado. Se incluye una revisión bibliográfica para corroborar la información del caso. **Resultados.** Paciente femenina de 21 años acude a consulta externa de Dermatología en la cual refiere que desde hace 5 años presenta manifestaciones dermatológicas recurrentes en manos y pies, posterior a varios tratamientos que no recuerda, presentó leve mejoría y varios episodios de remisión y exacerbación. Al examen físico presenta máculas violáceas y pápulas eritematosas de 1 mm sobre eritema, distribuidas bilateralmente en falanges distales de dedos de las manos y de los pies, mientras que, en el dorso de manos, en palmas y plantas presenta escasas pápulas eritematosas, algunas de ellas ulceradas. **Conclusión.** Al ser una enfermedad infrecuente en nuestro medio no suele ser diagnosticada de manera oportuna y por ende es tratada ineficazmente, empeorando así los cuadros clínicos de los pacientes e incluso poniendo en riesgo su vida. Con la presentación de este caso se espera el aporte a la comunidad científica para conocer a mayor profundidad el manejo del pernio.

Área de estudio general: Medicina.

Área de estudio específica: Dermatología.

Tipo de estudio: Caso clínico.

Abstract

Introduction. Erythema pernio is a condition that presents as an abnormal reaction to low temperatures, due to a prolonged

Hypersensitivity,
Inflammation,
Cold Injury.

vasoconstriction which leads to inflammation and hypoxemia of the vascular walls; it generally occurs in countries with very cold climates. The disease was first described by William Tomas in 1894 as "dermatitis hiemalis". The largest number of cases was reported during World War II. **Objective.** To know the main findings of the clinical evolution and diagnosis of chilblains, in order to serve as a contribution to the medical scientific community. **Methodology.** A clinical case report was used in relation to chilblains, through the retrospective collection of information by accessing the clinical history by means of the patient's authorization through informed consent. A bibliographic review was included to corroborate the case information. **Results.** A 21-year-old female patient attended a Dermatology outpatient clinic where she reported recurrent dermatological manifestations on hands and feet for 5 years, after several treatments that she does not remember, she presented slight improvement and several episodes of remission and exacerbation. On physical examination she presents violaceous macules and erythematous papules of 1 mm over erythema, distributed bilaterally on distal phalanges of fingers and toes, while on the back of hands, palms and soles she presents scarce erythematous papules, some of them ulcerated. **Conclusion.** Being an infrequent disease in our environment, it is not usually diagnosed in a timely manner and therefore it is treated ineffectively, thus worsening the clinical pictures of patients and even putting their lives at risk. With the presentation of this case we hope to contribute to the scientific community to learn more about the management of pernio.

Introducción

Los Chilblains, también conocidos como eritema pernio, perniosis, pernio o sabañones son manifestaciones dermatológicas inflamatorias que se manifiestan como una respuesta vascular desadaptativa a la humedad y temperaturas inferiores a 15°(1,2). En la actualidad la información sobre esta patología es muy escasa, constituye una tasa de prevalencia baja a nivel local e incluso mundial(3).

Se caracterizan por presentar lesiones bilaterales dolorosas de coloración rojiza y púrpura azulado(4). Se suele manifestar como placas o nódulos, máculas, pápulas, únicos o múltiples, de coloración eritematosa a violácea, mismos que se asocian a dolor, edema o prurito de intensidad inconstante. Regularmente se distribuyen simétrica y bilateralmente en áreas acrales incluyendo principalmente a los dedos de manos y pies, y en raras ocasiones se presentan en orejas, cara y muslos. En casos recurrentes y crónicos pueden exacerbar con pústulas, ampollas e incluso ulceraciones(5,6).

Usualmente el pernio se da con mayor frecuencia en países con clima frío y húmedo, con estaciones invernales, específicamente en Reino Unido, Francia y Estados Unidos(7). Es más habitual en pacientes femeninas de entre los 15 a 30 años, mientras que en la población infantil y en ancianos se han evidenciado pocos casos(8,9). Además, se conoce que los fumadores y los afroamericanos también sufren con frecuencia esta condición dermatológica. Es muy probable que los datos epidemiológicos sean escasos en vista de que esta es una patología infradiagnosticada(10).

El pernio se clasifica en dos: el eritema pernio primario o idiopático, el cual no se asocia con ninguna alteración o enfermedad, mientras que los sabañones secundarios tienden a manifestarse a partir de enfermedades de origen autoinmunitario, siendo más frecuente el lupus eritematoso sistémico y la artritis reumatoide(11), también se presenta en pacientes con gammapatía monoclonal, leucemia mielomonocítica crónica, hepatitis viral, infección por VIH, crioproteinemia e incluso el uso habitual de cocaína(12,13).

En este caso la paciente padece una perniosis crónica de 5 años de evolución con una alta tasa de recidiva, que al momento no ha evolucionado a una enfermedad sistémica, pues se ha descartado en varias ocasiones un trastorno autoinmunitario, no obstante, la paciente debe realizarse un seguimiento a largo plazo ante la posibilidad de que sea un signo que preceda al lupus. La relevancia de la presentación de este reporte de caso radica en dar a conocer los principales hallazgos del proceso de evolución clínica y diagnóstico de sabañones, con la finalidad de que sirva de aporte a la comunidad científica médica.

Metodología

La metodología para desarrollar el presente artículo es el reporte de caso clínico en relación a Sabañones, el cual se llevó a cabo mediante la recolección retrospectiva de la información por acceso a la historia clínica tanto digital como física por medio de la autorización de la paciente a través del consentimiento informado, la cual incluye epicrisis, análisis de laboratorio y el estudio histopatológico. Se incluye una revisión bibliográfica para corroborar la información del caso.

Resultados

Se presenta el caso de una paciente femenina de 21 años de procedencia de Estados Unidos y residencia en Cuenca, con antecedentes de asma en la infancia y tratamiento para lupus eritematoso sistémico durante 4 años con prednisona 20mg, diagnóstico que posteriormente se descarta en el 2021 por el área de reumatología tras exámenes de laboratorio. Como antecedentes patológicos familiares presenta a una hermana diabética tipo 1, abuela materna con artritis reumatoide, padre con hemopatía e hipertensión arterial. La paciente además presenta un IMC de 17.

La paciente acude a consulta externa de Dermatología en la cual refiere que desde hace 5 años presenta manifestaciones dermatológicas recurrentes en manos y pies, que tras varios tratamientos que no recuerda, tiene leve mejoría y varios episodios de remisión y exacerbación.

Al examen físico presenta máculas violáceas y pápulas eritematosas de 1 mm sobre eritema, distribuidas bilateralmente en falanges distales de dedos de las manos y de los pies, en dorso de manos, palmas y plantas tiene escasas pápulas eritematosas, algunas de ellas ulceradas.

Las primeras manifestaciones clínicas iniciaron hace 5 años, desde entonces la enfermedad ha tenido un curso crónico e intermitente, se ha evidenciado que las exacerbaciones son más frecuentes tras viajes que realiza a Estados Unidos, especialmente en épocas de temperaturas bajas.

Se le realizó diversas pruebas diagnósticas cuando se sospechó de vasculitis y LES, sin embargo se descartaron gracias a pruebas de laboratorio que se le ha venido realizando anualmente.

Al acudir a consulta, tras una exhaustiva historia clínica acompañada de una dermatoscopia de las lesiones cutáneas (Figura 1), el Área de Dermatología asoció sus síntomas con los viajes y el vínculo con la exposición al frío, procediendo a realizarle una biopsia (Figura 2) por medio de la cual se confirmó la sospecha de perniosis.

Las manifestaciones clínicas del caso fueron inusuales, mostrando lesiones purpúricas en piel acral tanto de manos como de pies, acompañadas de dolor intenso que parecía indicar la presencia de una enfermedad inflamatoria de los vasos sanguíneos o incluso una obstrucción vascular. No obstante, el progreso clínico acompañado de la biopsia cutánea confirmaron el diagnóstico de sabañones de origen idiopático.

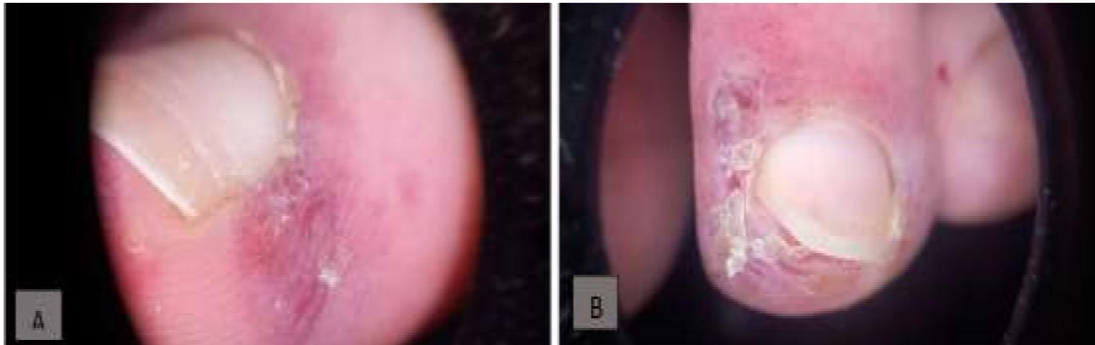Imágenes:

Figura 1: En la dermatoscopia tanto en dedos de las manos (A) como en de los dedos de los pies (B), se observa que en las áreas ungueales no existen alteraciones de importancia, mientras que en el área subungueal y en el área del plexo venoso subpapilar se observa capilares con un patrón tortuosos y cuticular en otras zonas. Además, se evidencia alteraciones morfológicas como distribución capilar presente aumentada, asas con tortuosidades, numerosas dilataciones capilares, un grado de angiogénesis, capilares dilatados, megacapilares (Bushy capillary) menor 5%, se encontraron microhemorragias antiguas escasas y no se encontraron áreas avasculares.

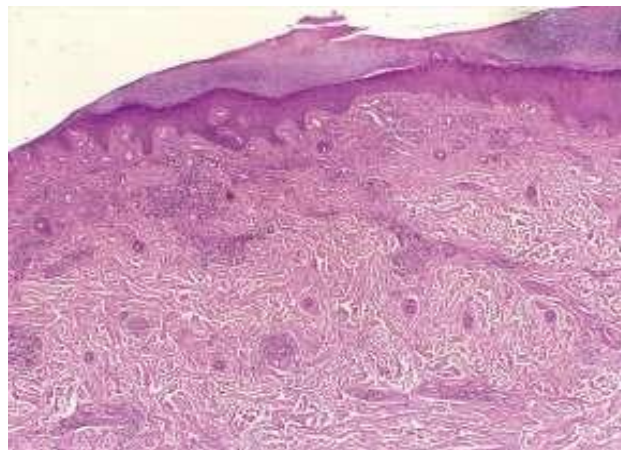
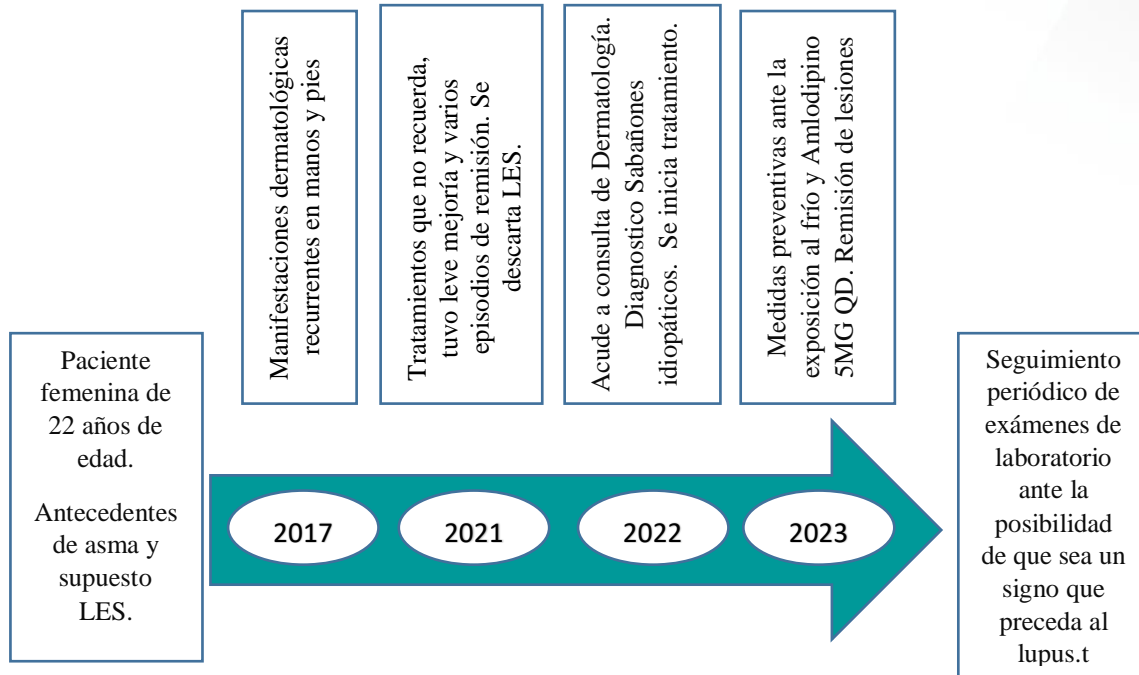


Figura 2: En la biopsia de piel acral, los cortes histológicos muestran piel, la epidermis tiene acantosis, hiperqueratosis compacta e hipergranulosis, con vacuolización de capa basal. La dermis superficial y profunda muestra infiltración linfocitaria perivascular con abundante material mucinoso disperso. Dermatitis superficial y profunda con depósitos de mucina.

Por medio de medidas preventivas ante la exposición al frío y la administración de 5mg de Amlodipino QD, se logró que la paciente vaya disminuyendo la cronicidad de sus manifestaciones clínicas, en donde inicialmente se evidenció la desaparición de las úlceras y luego la ausencia de eritema. En la actualidad se ha logrado una remisión completa de todas sus lesiones tanto en los dedos de las manos como de los pies.

Línea de tiempo en Estudio de Caso



Discusión

El eritema pernio es una patología infrecuente por lo que suele ser desconocida por médicos con especialidades no afines a la dermatología, lo que involucra la realización de análisis de laboratorio y exploraciones imagenológicas innecesarias y costosas, que se podrían evitar realizando un correcto diagnóstico clínico acompañado de una biopsia para confirmar las alteraciones que causan esta enfermedad(2,8).

Usualmente el pernio se da con mayor frecuencia en países con clima frío y húmedo, con estaciones invernales, específicamente en Reino Unido, Francia y Estados Unidos. Cabe recalcar que en nuestro caso la paciente reside en Ecuador, pero sus lesiones se presentaron tras viajes que realizaba a Estados Unidos, razón por la cual se logró asociarle a esta enfermedad. (7).

Es más habitual en pacientes femeninas de entre los 15 a 30 años, mientras que en la población infantil y en ancianos se han evidenciado pocos casos (8,9). La paciente en cuestión está dentro del rango de edad con mayor prevalencia, ya que tiene 21 años, siendo más susceptible a padecer la enfermedad. Además los afroamericanos también sufren con frecuencia esta condición dermatológica. Es muy probable que los datos epidemiológicos sean escasos en vista de que esta es una patología infradiagnosticada (3,10).

Tanto la patogenia como las características fisiopatológicas de los sabañones es aún incierta debido a lo extraña e infrecuente que es esta enfermedad, no obstante, durante

el transcurso del tiempo se ha logrado identificar que el vasoespasmo es el mecanismo fisiopatológico inicial, especialmente cuando los pacientes están expuestos a temperaturas húmedas y frías durante un amplio rango de tiempo (1). Se ha logrado evidenciar que la vasoconstricción prolongada tras exposición al frío induce a una reacción inflamatoria secundaria posterior y finalmente hipoxia del endotelio (4,14).

Se ha logrado determinar que en aquellas personas con condiciones que causan una disminución de peso como la cirugía bariátrica, anorexia o que tengan un IMC bajo, son más susceptibles a padecer una desregulación de su temperatura corporal y por ende haciéndolos más propensos a tener respuestas anormales en climas fríos, justificando así que la termorregulación juega un papel fundamental en este trastorno. En este caso, se destaca que la paciente si tiene un bajo peso, lo que probablemente hizo que sea más propensa a presentar este tipo de lesiones (4,15).

La existencia de sepsis focalizada, factores genéticos, el estado nutricional, cambios a nivel hormonal, enfermedades autoinmunitarias y sistémicas son varios de los factores que predisponen y justificarían la razón por la cual este trastorno no afecta de igual manera a todo aquel que se exponga al frío(11).

Por medio de la aplicación de los criterios diagnósticos de Prakash S. y Wisman M., se pudo identificar que la paciente cumplía con todos los parámetros, los cuales incluyen manos o pies con alteraciones características como la presencia de pápulas violáceas/eritematosas oscuras con edema y presencia de dolor, lesiones bilaterales temporalmente vinculadas con la exposición al frío no glacial, lesiones que tienen mejoría al calentar la zona afectada, ser paciente femenina joven, tener un IMC bajo y que sus manifestaciones clínicas se presenten a finales de invierno y principios de primavera; esto permitió establecer el diagnóstico(14).

Asimismo, en un estudio reciente se han descrito parámetros actuales para instaurar el diagnóstico de sabañones, dentro de los parámetros mayores se manifiestan tanto el eritema como la inflamación localizada que afecta principalmente a la piel acral y que persistan más de 24 horas, mientras que los criterios menores abarcan ya sea la aparición o el empeoramiento en los meses más fríos, que el estudio histopatológico en la biopsia de piel presente edema dérmico con infiltrado linfocítico perivascular profundo y superficial y que no se haya presenciado hallazgos de LES y que si haya dado buenos resultados frente al manejo conservador, cabe mencionar que para brindar el diagnóstico de este acrosíndrome la paciente debe presentar todos los criterios mayores y mínimo 1 de los 3 criterios menores(3), mismos que presentó en su totalidad.

Estudios recientes han evidenciado que se asocian también con la enfermedad del COVID-19(15,16), Galván Casas, et.al, reportó en un estudio de serie de casos en España que los sabañones tienen una prevalencia del 19% de los casos del SARS-COV

2(17). No obstante, la paciente de nuestro caso reveló que sus manifestaciones clínicas iniciaron antes de la pandemia y que a la fecha no había dado positivo para el COVID-19, por ende se descarta éste virus haya sido un desencadenante de sus manifestaciones.

Si el Chilblain es tratado adecuadamente, su pronóstico es bastante favorable, a pesar de ser un proceso auto limitado y transitorio, el prurito y dolor de las áreas afectadas pueden provocar incapacidad hasta lograr su curación completa. Las lesiones generalmente sanan de 2 a 3 semanas exceptuando a los niños y ancianos porque es complicado que se rijan al tratamiento y también en pacientes con insuficiencia venosa crónica. Para evitar recidivas, el paciente debe acogerse a normas preventivas, evitando así un curso crónico de este trastorno(3,10).

La paciente si nos otorgó el consentimiento informado.

Conclusiones

- Al tratarse de una enfermedad infrecuente en nuestro medio, el eritema pernio no suele ser diagnosticado de manera oportuna y por ende el manejo terapéutico se lleva a cabo de manera ineficaz en la mayoría de los casos, empeorando así los cuadros clínicos de los pacientes e incluso poniendo en riesgo su vida. Es por ello que no debemos dejar pasar por alto cuando un paciente acuda con este tipo de lesiones, ya que con una buena historia clínica haciendo énfasis en posibles exposiciones ya sea al frío o a la humedad, y con un examen físico adecuado se podría identificar con facilidad a la enfermedad. A partir del diagnóstico, las medidas preventivas y de cuidado serán primordiales.
- Es de suma importancia que se realice controles periódicamente a estos pacientes ya que estas lesiones pueden ser alteraciones que pueden estar precediendo a enfermedades subyacentes.
- Con la presentación de este caso se espera el aporte a la comunidad científica para conocer a mayor profundidad las características clínicas de esta enfermedad.

Referencias bibliográficas

1. AlMahameed A, Pinto DS. Pernio. Curr Treat Options Cardiovasc Med [Internet]. 2022 Aug 8 [cited 2022 Dec 9];10(2):128–35. Available from: <https://www.ncbi.nlm.nih.gov/books/NBK549842/>
2. Michelerio A, Vassallo C, Tomasini C. Chilblain-like acral dermatosis. J Dtsch Dermatol Ges [Internet]. 2021 Oct 1 [cited 2022 Dec 9];19(10):1521–3. Available from: <https://pubmed.ncbi.nlm.nih.gov/34028985/>
3. Nyssen A, Benhadou F, Magneé M, André J, Koopmansch C, Wautrecht JC. Chilblains. <https://doi.org/101024/0301-1526/a000838> [Internet]. 2019 Dec 6

- [cited 2022 Dec 1];49(2):133–40. Available from:
<https://econtent.hogrefe.com/doi/10.1024/0301-1526/a000838>
4. Nyssen A, Benhadou F, Magneé M, André J, Koopmansch C, Wautrecht JC. Chilblains. *Vasa* [Internet]. 2020 Feb 24 [cited 2022 Dec 17];49(2):133–40. Available from: <https://pubmed.ncbi.nlm.nih.gov/31808732/>
 5. Yang X, Perez OA, English JC. Adult perniosis and cryoglobulinemia: a retrospective study and review of the literature. *J Am Acad Dermatol* [Internet]. 2010 Jun [cited 2022 Dec 9];62(6). Available from: <https://pubmed.ncbi.nlm.nih.gov/20466166/>
 6. Valenzuela F, Carvajal D, Minuzzi G, Gárate L. Perniosis idiopática: reporte de un caso y revisión de la literatura [Internet]. 2017. Available from: www.redclinica.cl
 7. Cribier B, Djeridi N, Peltre B, Grosshans E. A histologic and immunohistochemical study of chilblains. *J Am Acad Dermatol* [Internet]. 2001 [cited 2022 Dec 18];45(6):924–9. Available from: <https://pubmed.ncbi.nlm.nih.gov/11712041/>
 8. García-Arpa M, Flores-Terry MA, González-Ruiz L. Placas eritematosas y violáceas en las manos de una mujer anciana. *FMC - Form Médica Contin en Atención Primaria*. 2020 Jan 1;27(1):47–8.
 9. Gardinal-Galera I, Pajot C, Paul C, Mazereeuw-Hautier J. Childhood chilblains is an uncommon and invalidant disease. *Arch Dis Child* [Internet]. 2010 Jul [cited 2022 Dec 9];95(7):567–8. Available from: <https://pubmed.ncbi.nlm.nih.gov/20522476/>
 10. Lleras Acosta ESE Bogotá F, mariatobon C, consultor D, Dermatológico Federico Lleras Acosta ESE Bogotá C, Profesor C, Ximena Tobón M, et al. Revisión de tema Eritema pernicio: una enfermedad misteriosa Chilblains: a mysterious disease. Vol. 27, *Rev CES Med*. 2013.
 11. Takci Z, Vahaboglu G, Eksioglu H. Epidemiological patterns of perniosis, and its association with systemic disorder. *Clin Exp Dermatol* [Internet]. 2012 Dec [cited 2022 Dec 18];37(8):844–9. Available from: <https://pubmed.ncbi.nlm.nih.gov/23082992/>
 12. Franceschini F, Calzavara-Pinton P, Quinzanini M, Cavazzana I, Bettoni L, Zane C, et al. Chilblain lupus erythematosus is associated with antibodies to SSA/Ro. <http://dx.doi.org/10.1191/096120399678847632> [Internet]. 2016 Jul 2 [cited 2022 Dec 9];8(3):215–9. Available from:

<https://journals.sagepub.com/doi/abs/10.1191/096120399678847632>

13. Tamayo Buendía MM, Ordóñez-Parra J, Moreno-Mercado S, Mejía Cortés M. Perniosis lúpica con compromiso ungueal: un reporte de caso. Rev Colomb Reumatol [Internet]. 2022 Jul 1 [cited 2022 Dec 18];29(3):231–6. Available from: <https://www.elsevier.es/es-revista-revista-colombiana-reumatologia-374-articulo-perniosis-lupica-con-compromiso-ungueal-S0121812321000025>
14. Prakash S, Weisman MH. Idiopathic chilblains. Am J Med [Internet]. 2009 Dec [cited 2022 Dec 17];122(12):1152–5. Available from: <https://pubmed.ncbi.nlm.nih.gov/19958897/>
15. Brodin P. Immune determinants of COVID-19 disease presentation and severity. Nat Med [Internet]. 2021 Jan 1 [cited 2023 May 20];27(1):28–33. Available from: <https://pubmed.ncbi.nlm.nih.gov/33442016/>
16. Starkey SY, Mar K, Kashetsky N, Lam JM, Dutz J, Mukovozov I. Chilblain-like lesions coinciding with the SARS-CoV-2 pandemic. Clin Dermatol [Internet]. 2022 [cited 2023 Apr 16]; Available from: <https://pubmed.ncbi.nlm.nih.gov/36228990/>
17. Galván Casas C, Català A, Carretero Hernández G, Rodríguez-Jiménez P, Fernández-Nieto D, Rodríguez-Villa Lario A, et al. Classification of the cutaneous manifestations of COVID-19: a rapid prospective nationwide consensus study in Spain with 375 cases. Br J Dermatol [Internet]. 2020 Jul 1 [cited 2022 Dec 18];183(1):71–7. Available from: <https://pubmed.ncbi.nlm.nih.gov/32348545/>

Conflicto de intereses

No existe conflicto de intereses por parte de ningún investigador.

Declaración de contribución de los autores

Todas las autoras intervinieron en el desarrollo y estructura tanto del caso clínico como de la revisión bibliográfica.

El artículo que se publica es de exclusiva responsabilidad de los autores y no necesariamente reflejan el pensamiento de la **Revista Anatomía Digital**.



El artículo queda en propiedad de la revista y, por tanto, su publicación parcial y/o total en otro medio tiene que ser autorizado por el director de la **Revista Anatomía Digital**.



Indexaciones

