




Identificación de espermatozoides mediante tinciones Diff Quick, Gram, Panóptico y Papanicolaou y su posible aplicación en la Investigación Forense

Sperm identification using Diff Quick, Gram, Panoptic and Papanicolaou stains and their application in Forensic Investigation

- ¹ Mónica Raquel Cabezas Arévalo.  <https://orcid.org/0009-0003-9084-5559>
Posgrado, Universidad Nacional de Chimborazo (UNACH), Riobamba, Ecuador
moniracabel@hotmail.com
- ² Marco Vinicio Chango Gadvay.  <https://orcid.org/0000-0002-4395-5785>
Posgrado, Universidad Nacional de Chimborazo (UNACH)
Perito Biología Forense, Servicio Nacional de Medicina Legal y Ciencias Forenses
marko.mk@hotmail.es / marco.chango@cienciasforenses.gob.ec



Artículo de Investigación Científica y Tecnológica

Enviado: 15/03/2023

Revisado: 12/04/2023

Aceptado: 11/05/2023

Publicado: 08/06/2023

DOI: <https://doi.org/10.33262/anatomiadigital.v6i2.2567>

Cítese:

Cabezas Arévalo, M. R., & Chango Gadvay, M. V. (2023). Identificación de espermatozoides mediante tinciones Diff Quick, Gram, Panóptico y Papanicolaou y su posible aplicación en la Investigación Forense . Anatomía Digital, 6(2), 128-151. <https://doi.org/10.33262/anatomiadigital.v6i2.2567>



ANATOMÍA DIGITAL, es una Revista Electrónica, Trimestral, que se publicará en soporte electrónico tiene como misión contribuir a la formación de profesionales competentes con visión humanística y crítica que sean capaces de exponer sus resultados investigativos y científicos en la misma medida que se promueva mediante su intervención cambios positivos en la sociedad. <https://anatomiadigital.org>
La revista es editada por la Editorial Ciencia Digital (Editorial de prestigio registrada en la Cámara Ecuatoriana de Libro con No de Afiliación 663) www.celibro.org.ec

Esta revista está protegida bajo una licencia Creative Commons Atribución-NoComercial-CompartirIgual 4.0 Internacional. Copia de la licencia: <https://creativecommons.org/licenses/by-nc-sa/4.0/deed.es>

Palabras claves:

Validación,
tinciones,
espermatozoides,
investigación
forense

Keywords:

validation,
staining,

Resumen

Introducción: En la actualidad hay un incremento de los delitos sexuales en el país, y muchos quedan en la impunidad porque no han sido reportados o lo hacen de manera tardía, ya que las víctimas tienen temor a denunciar el hecho para no ser revictimizadas durante el proceso legal. El trabajo pericial en biología forense inicia con la toma de muestra de la víctima y el análisis de muestras biológicas, se centra en la investigación de semen o líquido espermático, que se pudieran haber dejado tanto en la víctima como en el lugar del hecho, y se continúa con la búsqueda microscópica para visualizar espermatozoides utilizando la tinción específica "*Christmas Tree* o árbol de navidad". **Metodología:** El propósito de la investigación fue validar las tinciones *Diff Quick*, Gram, Panóptico y Papanicolaou como técnicas alternativas para la identificación de espermatozoides y su posible aplicación en la investigación forense. El diseño fue experimental ya que se manipulan intencionalmente los parámetros de prueba y compara las tinciones descritas con la prueba *Gold Standard Christmas Tree*. Las muestras de líquido seminal pertenecen a pacientes voluntarios que acuden al Hospital General San Juan Riobamba, en el periodo septiembre – octubre 2022. **Resultados:** Los resultados estuvieron en función de la calidad de imagen microscópica que permitieron establecer las ventajas y desventajas de cada una de las pruebas. Se encontró diferencia estadística significativa entre la sensibilidad de las pruebas experimentales (p -valor $< 0,05$). Las tinciones *Diff Quick* y Panóptico mostraron mayor sensibilidad en la identificación de espermatozoides, en estas tinciones además se observa un mayor tamaño de la cabeza del espermatozoide y mostraron un fondo extendido ligeramente sucio en comparación con las demás tinciones. **Conclusiones:** Las pruebas experimentales evidencian mayor sensibilidad en las tinciones *Diff Quick* y Panóptico, pero Gram y Papanicolaou podrían usarse con este propósito porque se alcanza buena definición morfológica de los espermatozoides. **Área de estudio general:** Criminalística. **Área de estudio específica:** Biología Forense.

Abstract

Introduction: At present there is an increase in sexual crimes in the country, and many remain in impunity because they have not

spermatozoa,
forensic
investigation.

been reported or are reported late, since the victims are afraid to report the fact so as not to be revictimized during the crime. legal process. The expert work in forensic biology begins with the taking of a sample from the victim and the analysis of biological samples, which focuses on the investigation of semen or spermatic fluid, which could have been left both in the victim and in the place of the event, and the microscopic search continues to visualize spermatozoa using the specific "Christmas Tree" stain. **Methodology:** The purpose of the research was to validate the Diff Quick, Gram, Panopticon and Papanicolaou stains as alternative techniques for the identification of spermatozoa and their application in forensic investigation. The design was experimental since the test parameters are intentionally manipulated and it compares the staining's described with the gold standard Christmas Tree test. The seminal fluid samples belong to voluntary patients who attend the San Juan Riobamba General Hospital, in the period September - October 2022. **Results:** The results were based on the quality of the microscopic image that allowed establishing the advantages and disadvantages of each of the tests. A significant statistical difference was found between the sensitivity of the experimental tests (p -value < 0.05). The Diff Quick and panoptic stains showed greater sensitivity in the identification of spermatozoa, in these stains a greater size of the spermatozoon head was also observed, and they showed a slightly dirty extended background compared to the other stains. **Conclusions:** Experimental tests show greater sensitivity in Diff Quick and Panoptic staining, but Gram and Papanicolaou could be used for this purpose because good morphological definition of spermatozoa is achieved.

Introducción

La violencia sexual se manifiesta a nivel mundial y requiere tener un conocimiento integral, estructural y ético de este problema de salud pública. El ataque que sufren las víctimas de abuso sexual se da sin su consentimiento y afecta no solo a su integridad física sino emocional, con trastornos psicológicos y conflictos personales, que puede llevarle a la depresión o incluso al suicidio (1).

La Organización Mundial de la Salud (OMS) estima que 736 millones de mujeres han sufrido de violencia física o sexual a lo largo de su vida (2). Por otro lado, la violencia en niños y en hombres a pesar de ser un eje sensible, la información estadística es muy escasa, un estudio realizado por la OMS en 2004 refiere que al menos el 14% de victimización sexual en la niñez fueron hombres (3).

Según el Instituto Nacional de Estadísticas y Censos (INEC), “en el Ecuador durante el año 2019, un 32.7% de mujeres sufrieron algún tipo de violencia sexual y según la Dirección Nacional de la Policía Judicial, en Ecuador se registran diariamente un promedio de 42 denuncias por violación, abuso y acoso sexual a menores; además se calcula que por cada persona que denuncia a un agresor sexual, existen seis víctimas que no lo harán” (4).

Criminalística

La criminalística es una ciencia fáctica natural auxiliar del Derecho que se encarga de estudiar y analizar el conjunto de evidencias y material sensible significativo, encontrado en el lugar de los hechos, para poder determinar los objetos o instrumentos con los que pudo haberse cometido el delito (5). Además, es multidisciplinaria y su objetivo es establecer el: Cuándo, dónde, cómo y quién cometió un hecho delictivo. Para lo cual la criminalística se vale del conocimiento de otras ciencias afines (6). Dentro del laboratorio se utiliza todos los métodos y técnicas para el estudio, análisis e identificación de los indicios y evidencias encontrados en el lugar del hallazgo (5).

Se entiende por indicio todo objeto, instrumento, huella, marca, rastro, señal o vestigio que se usa y se reproduce respectivamente en la comisión de un hecho. Es decir, es toda evidencia física que tiene estrecha relación con la comisión de un hecho presuntamente delictuoso, cuyo examen o estudio da las bases científicas para encaminar con buenos principios toda investigación, y lograr fundamentalmente: a) la identificación del o los autores, b) las pruebas de la comisión del hecho y, c) la reconstrucción del mecanismo del hecho (7).

En el Artículo 456 del Código Orgánico Integral Penal (COIP) con respecto a la cadena de custodia se establece que: Se aplicará cadena de custodia a los elementos físicos o contenido digital materia de prueba, para garantizar su autenticidad, acreditando su identidad y estado original; las condiciones, las personas que intervienen en la recolección, envío, manejo, análisis y conservación de estos elementos y se incluirán los cambios hechos en ellos por cada custodio.

Según la Resolución No. 073-FGE-2014 de la Fiscalía General del Estado “Los servicios periciales que presta el Sistema Especializado Integral de Investigación, de Medicina Legal y Ciencias Forenses como auxiliar directo de la justicia, desempeñan un papel

fundamental en la investigación técnico-científica de los delitos. De la capacidad de dilucidar la verdad de los hechos constitutivos de delito depende la calidad de las intervenciones especializadas e informes que se emiten. En este sentido, la labor que desempeñan resulta de gran valía para la administración de justicia” (8).

Los laboratorios de biología forense existentes en el país son escasos, se ubican en ciertas ciudades como: Quito, Guayaquil, Ambato, Manta, Cuenca, Loja, Santo Domingo y Machala. Estos ejecutan el análisis de distintos tipos de fluidos en indicios y evidencias, con el fin de identificar su procedencia como: proteína p30, rastreo de espermatozoides, sangre humana, saliva, orina y tricología, cumplen un rol fundamental en la investigación de los delitos que atentan contra la integridad sexual de una persona (9).

Las víctimas de abuso sexual requieren justicia y para ello es de suma importancia la búsqueda de fluido seminal porque aporta una de las pruebas más solicitadas por las autoridades de justicia en la averiguación de casos de delitos sexuales. El análisis de una mácula minúscula de semen en muchas ocasiones puede aportar datos de gran valor sobre la individualidad de ese vestigio, lo que permite identificar a un presunto agresor en particular. El estudio de las máculas de semen recogidas en la escena del crimen o sobre la víctima tiene gran importancia en la criminalística, ya que está en capacidad de aportar pruebas precisas y útiles en la realización de una investigación sujeta a normas y protocolos estandarizados (10).

La identificación de espermatozoides constituye una pericia clave en la investigación del delito, dado que si se obtiene un resultado positivo es una prueba irrefutable de la presencia de semen en las evidencias analizadas, abriendo la posibilidad de vincular al agresor con el delito. Dicha efectividad va a depender de la experticia del perito, correcta aplicación de la técnica, adecuado manejo de los indicios y cadena de custodia (11).

Actualmente, en el país se utiliza la tinción de *Christmas Tree* como referente dentro de la gestión pericial en la identificación o rastreo de espermatozoides. Es una tinción específica desarrollada por Oppits en el año 1969 y posteriormente fue mejorada por Stone en 1972. Se elige esta tinción por ser la de uso común y exclusiva para la identificación de espermatozoides (12).

Pese a su gran efectividad, al ser la única aceptada por nuestro sistema de justicia podría constituir una limitante en el avance de las ciencias forenses, debido a que los reactivos especializados demandan mayor costo y complejidad (8).

Semen

El semen es un líquido heterogéneo, de aspecto lechoso, opalescente, ligeramente amarillo, con un volumen promedio de 3,5 ml por eyaculado. Está compuesto por espermatozoides (10%), plasma seminal (90%), leucocitos y células epiteliales; posee

capacidad de fluorescencia, contiene altas concentraciones de semenogelina y de antígeno prostático específico. El semen también contiene más de 50 compuestos, entre los cuales se encuentran hormonas, endorfinas, neurotransmisores e inmunosupresores. Entre las sustancias presentes en el semen se encuentran las siguientes: Fructosa, Ácido ascórbico, Zinc, Colesterol, Proteínas, Calcio, Cloro, Antígenos de grupos sanguíneos, Ácido cítrico, ADN, Magnesio, Vitamina B12, Fósforo, Sodio, Potasio, Ácido úrico, Ácido láctico, Nitrógeno, Vitamina C. El semen también contiene varias proteínas protectoras que permiten combatir las bacterias, los virus y los hongos (13).

En la eyaculación se pueden distinguir diferentes fracciones:

- 1) Fracción preeyaculatoria: es de consistencia mucosa, transparente y no presenta espermatozoides. Procede de las secreciones de las glándulas de Cowper y Litre, y su función es lubricar el canal de la uretra.
- 2) Fracción previa: es fluida y tampoco contiene espermatozoides, tiene un pH ácido, elevada concentración de fosfatasa ácida, antígeno prostático específico y ácido cítrico, condiciones no propicias para los gametos masculinos. Procede de la próstata.
- 3) Fracción principal: tiene elementos líquidos y gelatinosos. Procede del epidídimo y de los conductos deferentes. Es la fracción que contiene los espermatozoides.
- 4) Fracción terminal: de consistencia gelatinosa, procede de las vesículas seminales. Tiene un pH alcalino y fructosa, razón por la cual hay espermatozoides presentes, aunque la mayoría inmóviles. Esta fracción es rica en semenogelina. La importancia de las manchas de semen resulta evidente por ser indicios fundamentales en los delitos sexuales (14).

Espermatozoide

En el espermatozoide, la forma y tamaño del núcleo es muy importante para cumplir su función. El núcleo se compacta por el cambio de histonas por protaminas y pierde la mayoría de citoplasma, consecuentemente, la gran mayoría de la cabeza está ocupada por el núcleo, y la forma del núcleo a menudo sigue de cerca la forma de la cabeza espermática. El núcleo es un participante activo en el desarrollo de la forma final del espermatozoide (15).

El volumen normal varía de 1.5 a 5.0 mililitros por eyaculación. El conteo de espermatozoides varía de 20 a 150 millones por mililitro. Las condiciones patológicas que se presentan son: Oligozoospermia, < 15 mill. de espermatozoides por ml; Astenozoospermia, < 32% de motilidad progresiva; Teratozoospermia, < 4% de formas normales; Azoospermia, ausencia de espermatozoides; Hipospermia, < 1.5 ml. del volumen del eyaculado; Aspermia, no eyaculado. La cabeza del espermatozoide contiene el ADN, que, al combinarse con el ADN del óvulo, creará un nuevo individuo, la punta

corresponde a la porción llamada acrosoma que permite al espermatozoide penetrar en el óvulo y la parte media contiene la mitocondria que suministra la energía que la cola necesita para moverse (16).

El espermatozoide maduro es una célula altamente diferenciada. Está formado por una cabeza, cuello, pieza intermedia y cola o flagelo, recubierto por una membrana plasmática espermática (17). La vida aproximada del espermatozoide en canal endocervical es de 114 h, en fondo de saco vaginal es de 120 h, rectal 65 h, anal 46 h y en la boca 6 h (8). El tiempo de permanencia de los espermatozoides en la cavidad vaginal varía dependiendo de presencia de algunos factores (8).

Una vez que el espermatozoide pierde su hábitat natural, debido a condiciones físicas y químicas del medio externo, sufre cambios estructurales que dificultan aún más la observación microscópica, por lo que es indispensable que las tinciones a utilizar para su identificación logren preservar la morfología y que la placa utilizada constituya un respaldo inequívoco del perito por si se requieren investigaciones posteriores.

Esta investigación de tipo experimental se realiza con el propósito de ensayar tinciones utilizadas en áreas como citología, bacteriología, hematología y en ensayos de fertilidad que puede servir para la identificación de espermatozoides en evidencias vinculadas a delitos sexuales, como una contribución a las ciencias forenses.

Tinciones

Técnica *Gold Standard Christmas Tree*: el semen es el único fluido corporal que posee células de espermatozoide, y la gran cantidad de ADN en las cabezas se trata con una tinción para que el espermatozoide sea visible. La técnica más utilizada es Tinción *Christmas Tree*. Esta tinción se utiliza para verificar o descartar por observación microscópica la presencia de cabezas de espermatozoides y/o espermatozoides completos a partir de muestras recolectadas de diferentes indicios. El espermatozoide es un elemento celular propio del líquido seminal, debido a su morfología, el material nuclear se tiñe de color rojo o rojo púrpura, de ahí su nombre como rojo nuclear, la cabeza del espermatozoide con su forma característica ovalada se tiñe de un rosado ligero, es decir, el acrosoma. La cola o también región media se tiñe con el segundo reactivo llamado pícrico índigo carmín, mismo que da un color verde o azul verdoso a la cola del espermatozoide. Con el rojo nuclear sólido se obtiene una tinción nuclear sencilla. El rojo nuclear sólido es un colorante ácido que pertenece al grupo de los colorantes de antraquinona. A través de la adición de sulfato de aluminio, que en este caso hace de mordiente, se produce una laca colorante que permite la tinción nuclear en rojo (18).

Prueba Diff Quick: el kit de tinción *Diff-Quick* se compone de 3 soluciones que permiten una tinción rápida de las muestras de esperma para su análisis morfológico. Las muestras, secadas al aire, se fijan y tiñen por inmersión en 15 segundos (19).

La solución fijadora es una solución de metanol para estabilizar los componentes celulares. La solución I es solución tamponada de Eosina Y, la II es solución tamponada de colorantes de Tiazina compuesta de Azul de Metileno y Azure A (19). Se reporta un aumento en el uso de métodos de tinción rápida *Tests implets o Diff Quick*. Para tener un valor clínico de la morfología espermática hay que seguir los procedimientos descritos por el manual de la Organización Mundial de la Salud (20).

Prueba Gram: es una tinción microbiológica basada en las diferencias de la estructura y composición de la pared celular de algunas bacterias. Las bacterias Gram positivas tienen una pared celular con una capa gruesa de peptidoglicano, con gran cantidad de enlaces cruzados de ácido teicoico. Debido a esto, posterior a la tinción de Gram, se observan al microscopio teñidas de color violeta (9).

Esta tinción se compone de cuatro pasos, se coloca el cristal violeta como colorante primario. Luego se añade una solución de yodo que actúa como fijador del colorante formando un complejo cristal violeta-yoduro, después se agrega una mezcla de alcohol acetona que destruye la capa lipídica de las bacterias Gram negativas las cuales al perder su capa externa, no pueden retener el complejo cristal violeta-yoduro y lo pierden en cambio el alcohol cetona deshidrata la pared celular de las bacterias Gram positivas lo que cierra sus poros permitiendo la retención del complejo cristal violeta-yoduro. Finalmente se coloca safranina o fucsina como colorante de contratinción (9).

Prueba Panóptico: se llama así a una coloración combinada realizada sucesivamente por inmersión en las soluciones de metanol, eosina y azul de metileno. La tinción de panóptico rápido es un método de tinción diferencial que permite la observación de las células sanguíneas. Gracias a la interacción entre los colorantes se pueden diferenciar los núcleos y los gránulos de color violeta. La fijación celular y la tinción se realizan con el kit de tinción Panóptico, siguiendo las instrucciones del fabricante (21).

Prueba Papanicolaou: se trata de un método recomendado por la OMS para la tinción de espermatozoides en laboratorios de andrología (22).

Este método utiliza 3 colorantes los cuales son la hematoxilina que tiñe exclusivamente el núcleo, luego tiene el Orange G y la eosina que tiñen el citoplasma de las células, además para terminar con la coloración se utiliza como solución aclaradora al Xilol, tiñe al espermatozoide. Para muestras citológicas, la tinción de rutina es Papanicolaou (23).

El objetivo principal de la investigación se basa en la validación de las tinciones *Diff Quick*, Gram, Panóptico y Papanicolaou como técnicas alternativas para la identificación de espermatozoides y su posible aplicación en la investigación forense.

Metodología

Se llevó a cabo un estudio de tipo experimental, en donde se utilizó muestras de semen provenientes de pacientes voluntarios que acudieron al Hospital General San Juan Riobamba-Ecuador durante los meses de septiembre y octubre 2022. Todos los pacientes entregaron su consentimiento informado, a fin de que el remanente posterior al análisis clínico pueda ser utilizado en esta investigación. Se seleccionó un total de 25 muestras normospermicas cuya concentración de espermatozoides oscilaba entre los 20 millones y 150 millones por mL de semen.

Las bases de datos científicas utilizadas para sustentar esta investigación fueron *PubMed*, *Microsoft Academic*, *Web of Science* y *Google* académico con búsquedas en idiomas español e inglés.

Tabla 1. Tipo y nivel de investigación

Según su finalidad	Básica	Mediante la obtención de los resultados de la identificación y morfología de los espermatozoides con las tinciones aplicadas, se podrá conocer su sensibilidad
Según su alcance	Retrospectiva y Prospectiva	Se analizarán los datos del presente, proyectando los resultados a futuro
Según su profundidad	Exploratoria	El estudio pretende explorar y validar la capacidad de las tinciones empleadas en la identificación de espermatozoides
Según sus fuentes	Mixta	Se utilizaron fuentes primarias y secundarias
Según su carácter	Cuantitativa	Se analizarán datos cuantitativos
Según su naturaleza	Experimentales	Se apoya en la observación de datos tomados en el laboratorio
	Fichas de observación	Los datos manejados proceden de las observaciones microscópicas de las muestras de semen

Resultados

El estudio comparativo de las tinciones *Diff Quick*, Gram, Panóptico y Papanicolaou se realizó frente a la tinción de referencia *Christmas Tree* indicada en la resolución 073-FGE-2014 “Manuales, Protocolos, Instructivos y Formatos del Sistema Especializado Integral de Investigación Medicina Legal y Ciencias Forenses” mediante la observación directa en el microscopio compuesto.

Para cada una de las tinciones se aplicará el procedimiento específico estándar:

Christmas Tree: la tinción del sedimento que contiene células espermáticas sobre una lámina portaobjetos se realiza aplicando los colorantes Rojo Rápido Nuclear (*Fast Nuclear Red*), luego se aplica el pícrico índigo carmín y se observa al microscopio con el objetivo de 40X (22). El resultado es positivo cuando se observa el acrosoma del espermatozoide que se tiñe de rosa pálido, el núcleo de la cabeza de rojo intenso y el flagelo de color verde (24).

1. Visualizar en la placa donde se encuentra el frotis y delimitar el frotis con lápiz demográfico.
2. Fijar el frotis a calor seco o exponerlo a la llama directamente.
3. Colocar unas cuantas gotas (que cubra el frotis) de la solución Kernechtrot (rojo nuclear) y dejar durante 20 min.
4. Lavar con agua destilada.
5. Colocar unas cuantas gotas (que cubra el frotis) de la solución picroindigocarmine y dejar actuar con el tiempo correspondiente a 15 segundos.
6. Aclarar el frotis con etanol al 95% lavando la placa.
7. Dejar secar y montar la placa con permont.
8. Observar el lente en 40 X.

Diff Quick: se permite que el portaobjetos con el frotis se seque al aire.

1. Después de secar al aire, el portaobjetos se sumerge repetidamente directamente en la botella de boca ancha marcada con fijador n.º 1 durante un total de 5 segundos.
2. El portaobjetos se sumerge repetidamente directamente en la botella con el componente n.º 2 durante un total de 5 segundos.
3. Finalmente, el portaobjetos se sumerge repetidamente en la botella del componente n.º 3 durante 3 a 5 segundos.
4. Enjuague suavemente con agua destilada y seque suavemente con una toalla de papel. Siempre cierre bien la tapa de las botellas de los componentes para evitar pérdidas.

Gram: el procedimiento requiere cuatro reactivos: un colorante primario, disolución de yodo-yoduro, un decolorante y un colorante de contraste.

Preparar una extensión y fijar a la llama suavemente.

1. Cubrir la extensión con el colorante primario. Dejar reposar durante 1 minuto.
2. Lavar con agua corriente. Sacar el exceso de agua.
3. Cubrir con la disolución de Yodo y dejar en contacto 1 minuto.
4. Decantar y lavar con agua corriente.

5. Decolorar con el Decolorante.
6. Lavar con agua.
7. Teñir con el colorante de contraste durante 1 minuto.
8. Lavar con agua y secar al aire.

La técnica descrita anteriormente puede modificarse de acuerdo con las preferencias del operador para lograr mayor o menor intensidad de coloración, lo cual implica variaciones en los tiempos de tinción, decoloración, lavado, etc.

Panóptico: preparar las extensiones del modo habitual.

Dejar secar al aire.

1. Disponer los colorantes, N.º 1, N.º 2, y N.º 3, en cubetas Wertheim o similares,
2. Sumergir el cestillo con los portaestándar 5seg. (5 inmersiones de 1seg.) en la disolución colorante N.º 1, (metanol) escurrir.
3. Sumergir, a continuación, otros 5 seg. (5 inmersiones de 1 seg.) en la disolución colorante N.º 2 (eosina) escurrir de nuevo.
4. Sumergir, finalmente, otros 5 seg. (5 inmersiones de 1 seg.) en la disolución colorante N.º 3 (azul de metileno).
5. Lavar con agua del grifo y dejar secar.

La intensidad de la tinción puede variarse, modificando el número de inmersiones en los colorantes N.º 2 y N.º 3 según se desee destacar las tonalidades rosas o las azules. Las cubetas que contengan los colorantes, especialmente la del colorante N.º 1, deberán guardarse tapadas, a fin de evitar una evaporación excesiva, que podría inducir a desviaciones de color respecto a las tinciones habituales.

La metódica indicada puede usarse para la tinción de muestras de esperma.

Se prepara una extensión mediante 15 µl de semen reciente sobre un portaestándar y dejar secar al aire al menos 10 minutos. La metódica de tinción es la misma que la usada para las muestras sanguíneas.

Papanicolaou: los portaobjetos han de ser inmersos y movidos brevemente en las soluciones, la simple introducción proporcionará resultados de tinción insuficientes. Los portaobjetos deberían ser escurridos bien por goteo después de los diferentes pasos de tinción, de esta manera se podrá evitar el innecesario arrastre de soluciones. Para conseguir un óptimo resultado de tinción, deberían respetarse los períodos indicados.

1. Portaobjetos con frotis fijado
2. Etanol 96% 10 segundos
3. Etanol 80% 10 segundos
4. Etanol 70% 10 segundos

5. Etanol 50% 10 segundos
6. Agua destilada 20 segundos
7. Hematoxilina 3 minutos
8. Agua corriente del grifo 3 minutos
9. Etanol 70% 30 segundos
10. Etanol 80% 30 segundos
11. Etanol 96% 30 segundos
12. Anaranjado G 3 minutos
13. Etanol 96% 30 segundos
14. Etanol 96% 30 segundos
15. EA 50 3 minutos
16. Etanol 96% 30 segundos
17. Etanol 96 % 30 segundos
18. Etanol 100% 5 minutos
19. Mezcla de etanol 100% +Neo Clear o xileno 5 minutos
20. Clarificar con Neo Clear o xileno 5 minutos
21. Clarificar con Neo Clear o xileno 5 minutos
22. Montar con entellan y cubreobjetos
23. Observar, lente en 40x

En la tabla 2, se presenta los resultados obtenidos sobre la detección de espermatozoides completos, completos y cabezas y no detectados, mediante la observación microscópica, para cada una de las tinciones aplicadas.

Tabla 2. Datos experimentales de la observación microscópica de presencia de espermatozoides en muestras de semen

25 muestras de semen	Christmas		Diff Quick		Gram		Panóptico		Papanicolaou	
	Tree									
	N	%	N	%	N	%	N	%	N	%
Espermatozoides completos	20	80	15	60	20	80	15	60	22	88
Espermatozoides completos y cabezas	5	20	10	40	3	12	10	40	2	8
No se observan espermatozoides	0	0	0	0	2	8	0	0	1	4

Con la tinción *Gold Standard Christmas Tree* se detectó el 80% de espermatozoides completos y el 20% de espermatozoides completos y cabezas. Con la tinción *Diff Quick* se observó el 60% de espermatozoides completos y el 40% de espermatozoides completos y cabezas. Con la tinción *Gram* se detectó el 80% de espermatozoides completos, el 12% de espermatozoides completos y cabezas y el 8% no se observó presencia de espermatozoides. Con la tinción *Panóptico* se detectó el 60% de espermatozoides completos y el 40% de espermatozoides completos y cabezas. Con la tinción

Papanicolaou se detectó el 88% de espermatozoides completos, el 8% de espermatozoides completos y cabezas y el 4% no se observó presencia de espermatozoides.

En la figura 1 se presenta la distribución de las observaciones realizadas con cada una de las tinciones aplicadas de acuerdo con su frecuencia absoluta.

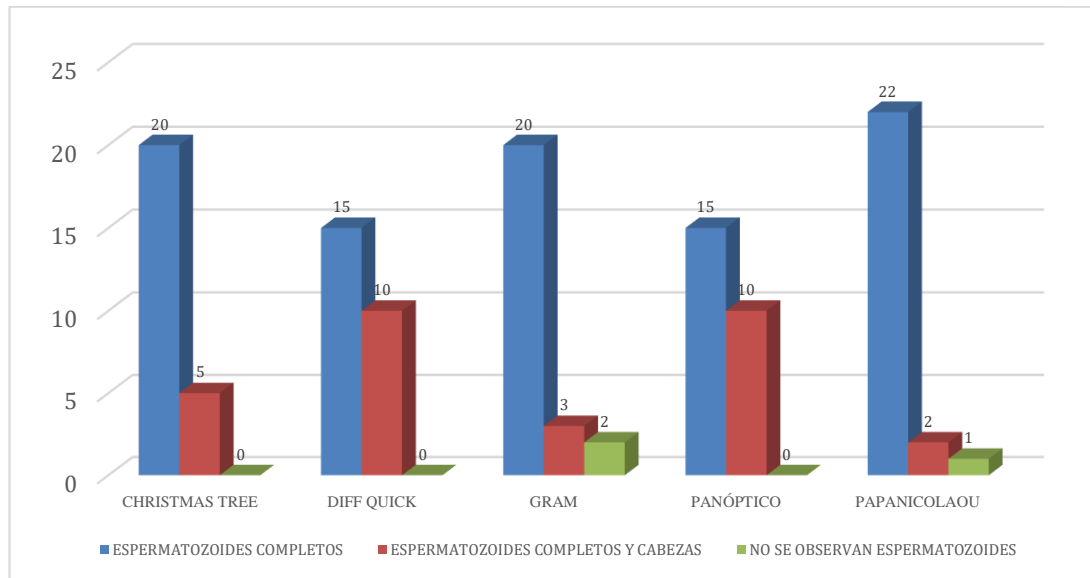


Figura 1. Datos experimentales de la observación microscópica de presencia de espermatozoides en muestras de semen

Se puede observar que la tinción *Gold Standard Christmas Tree*, *Diff Quick* y *Panóptico* siempre detectaron la presencia de espermatozoides, no así las tinciones *Gram* y *Papanicolaou* en las cuales no se detectaron presencia de espermatozoides en dos muestras y una muestra respectivamente.

Hipótesis nula H_0 : La identificación de presencia de espermatozoides en muestras de semen *no depende* de la tinción que se aplique

Hipótesis alternante H_1 : La identificación de presencia de espermatozoides en muestras de semen *depende* de la tinción que se aplique

En la tabla 3, se compara la frecuencia absoluta y relativa de la presencia o ausencia de espermatozoides para cada una de las tinciones. Los porcentajes que se muestran corresponden al de cada tinción en relación con el total de espermatozoide completos, total de espermatozoides completos y cabezas y al total de espermatozoides no observados.

Tabla 3. *Presencia de espermatozoides*

		Presencia de espermatozoides			TOTAL
		Espermatozoides completos	Espermatozoides completos y cabezas	No se observa espermatozoides	
Christmas Tree	Observado	20	5	0	25
	%	21,7%	16,6%	,0%	
Diff Quick	Observado	15	10	0	25
	%	16,3%	33,3%	,0%	
Tinciones Gram	Observado	20	3	2	25
	%	21,7%	10,0%	66,7%	
Panóptico	Observado	15	10	0	25
	%	16,3%	33,3%	,0%	
Papanicolaou	Observado	22	2	1	25
	%	23,9%	6,7%	33,3%	
Total	Observado	92	30	3	125
	%	100,0%	100,0%	100,0%	

De un total de 92 muestras que corresponden al 100% de espermatozoide completos, la tinción Papanicolaou acumula el mayor porcentaje (23,9%), seguido por las tinciones *Christmas Tree* y Gram. En cuanto a la detección de espermatozoides completos y cabezas que corresponden a 30 muestras, las tinciones *Diff Quick* y Panóptico concentran los mayores porcentajes con el 33,3% en ambos casos, seguidos por la tinción *Christmas Tree* con el 16,6%. No se observó la presencia de espermatozoides en un total de 3 muestras, donde 2 muestras corresponden a la tinción Gram con el 66,7% y 1 muestra a la tinción Papanicolaou con el 33,3% del total de no observados.

En la tabla 4, se presenta la prueba de hipótesis con el estadístico de distribución Chi-cuadrado, por tratarse de datos cuantitativos discretos.

Tabla 4. Prueba Chi-cuadrado

	Value	df	Asymptotic Significance (2-sided)
Pearson Chi-Square	17,239	8	,028
N of Valid Cases	125		

Como el p-valor o significancia estadística es menor que 0,05 se rechaza la hipótesis nula como verdadera. La identificación de presencia o ausencia de espermatozoides depende

de la tinción que se aplique. Existe diferencia estadística significativa entre las tinciones aplicadas para la identificación de espermatozoides.

Existe suficiente evidencia para afirmar que no todas las tinciones utilizadas en las pruebas experimentales tienen la misma sensibilidad para la identificación de la presencia de espermatozoides en muestras de líquido seminal. Las tinciones con mayor sensibilidad (detección de verdaderos positivos) resultaron las tinciones *Diff Quick* y Panóptico en comparación con la tinción *Gold Standard Christmas Tree*.

En la tabla 5 se presentan las características asociadas a los espermatozoides de acuerdo con la coloración observada en cada una de las tinciones.

Tabla 5. Características observables en los espermatozoides

25 muestras de semen	Christmas Tree	Diff Quick	Gram	Panóptico	Papanicolaou
Cabeza	Rojo	Morado	Violeta	Violeta oscuro	Azul
		Aumento de tamaño	de	Aumento de tamaño	de
Acrosoma nuclear	Rosa pálido	Morado pálido	Violeta pálido	violeta	Azul pálido
Cola	Verde	Morado pálido	Violeta pálido	violeta	Azul pálido
Fondo extendido	del Limpio	Ligeramente sucio	Limpio	Ligeramente sucio	Limpio

Se observa que los colores de las cabezas de los espermatozoides y del acrosoma nuclear difieren de acuerdo con la tinción que se aplicó. En el caso de la tinción *Diff Quick* y Panóptico se pudo notar un aumento del tamaño de las cabezas. El color de la cola de los espermatozoides también varía de acuerdo con la tinción, pero es similar al del acrosoma nuclear en 4 tinciones excepto en la tinción *Christmas Tree*. Con referencia al fondo del extendido, éste se presenta ligeramente sucio en las tinciones *Diff Quick* y Panóptico, mientras que en las demás tinciones se presenta limpio.

En la tabla 6, se encuentra el resultado pericial de las tinciones *Christmas Tree*, *Diff Quick*, Gram, Panóptico y Papanicolaou, en términos de presencia o ausencia de espermatozoides.

Tabla 6. Resultado pericial

25 muestras de semen	Christmas Tree	Diff Quick	Gram	Panóptico	Papanicolaou
Presencia	25	25	23	25	24
Ausencia	0	0	2	0	1

Se clasificó como presencia cuando se observó espermatozoides completos y además espermatozoides completos y cabezas. Se clasificó como ausencia cuando no se observaron espermatozoides. En la tabla 6 se observa que las tinciones *Christmas Tree*, *Diff Quick* y Panóptico en todas las muestras de líquido seminal realizadas en las pruebas experimentales detectaron presencia de espermatozoides. La tinción Papanicolaou en una prueba no detectó presencia de espermatozoides. La tinción Gram en dos pruebas no detectó presencia de espermatozoides.

En la figura 2, se muestra el diagrama de barras de presencia o ausencia de espermatozoides para cada una de las tinciones aplicadas de acuerdo con su frecuencia absoluta.

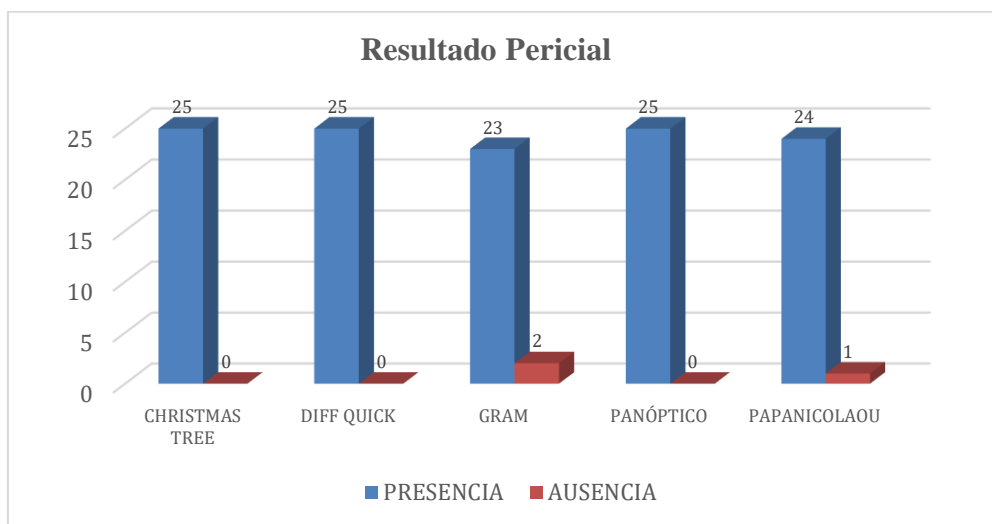


Figura 2. Resultado Pericial

Como se observa en la figura 2, la tinción Gram no detectó presencia de espermatozoides en dos muestras observadas al microscopio. Una muestra con la tinción Papanicolaou tampoco detectó presencia de espermatozoides. Con las demás tinciones siempre se observó la presencia de espermatozoides.

Discusión

La identificación de espermatozoides en evidencias mediante la utilización de tinciones no convencionales podría ser un aporte significativo a la investigación en delitos sexuales, cuya mayor ventaja es su fácil acceso y podrían ser utilizadas en los Laboratorios Forenses del país, que luego serían equiparadas junto al método técnico científico *Gold Standard Christmas Tree*.

Los métodos de tinción como: *Diff Quick*, Papanicolaou, Gram y Panóptico, son herramientas importantes utilizadas en campos como microbiología, citología y andrología, pero que podrían ser extrapolables al análisis forense para detectar y diferenciar los espermatozoides en una evidencia. Estas pruebas tienen diferentes principios de tinción y técnicas de visualización que permiten la identificación y caracterización de los espermatozoides.

La sensibilidad de una prueba se refiere a su capacidad para detectar positivos verdaderos (espermatozoides presentes en la muestra) y la especificidad se refiere a su capacidad para detectar negativos verdaderos (ausencia de espermatozoides en la muestra). En general, se espera que una prueba tenga una alta sensibilidad y especificidad para su uso en análisis forenses.

La prueba de *Christmas Tree* es una prueba que utiliza los colorantes Rojo Rápido Nuclear y pícrico índigo carmín para identificar la cabeza, la pieza intermedia y la cola del espermatozoide. La prueba de *Diff-Quik* es una prueba de tinción rápida que utiliza una combinación de soluciones de colorante para identificar la forma y la estructura de los espermatozoides. La prueba de Papanicolaou es una prueba que utiliza unas soluciones de colorante especial para identificar la forma y la estructura de los espermatozoides. La prueba de Gram es una prueba que utiliza una solución de cristal violeta y una solución de yodo que permite colorear a los espermatozoides. La prueba de Panóptico es una prueba que utiliza una combinación de soluciones de colorante para identificar la forma y la estructura de los espermatozoides.

Los resultados experimentales evidencian que existen diferencias estadísticas significativas entre las tinciones que se aplicaron en este estudio.

La revisión bibliográfica evidencia que hay algunos trabajos en las que han comparado a la tinción Eosina con la *Christmas Tree* en la identificación de espermatozoides en muestras de semen (25), pero con respecto a otras tinciones son escasos los estudios reportados en la literatura científica consultada. La hipótesis que se maneja es que al probar otras tinciones se tendrían algunas ventajas tales como mayor accesibilidad, menor

costo, mayor rapidez y buena identificación de espermatozoides, en este último caso los resultados experimentales realizados así lo demuestran.

En esta área de estudio se dispone de suficiente información acerca de tinciones, aunque no directamente en el uso de identificación de espermatozoides, pero se reportan avances en cuanto a la utilización de algunas tinciones con este fin.

Un estudio comparativo realizado por Singh y Kumar en 2013 evaluó la efectividad de cinco pruebas de diagnóstico, incluidas *Diff-Quik*, Papanicolaou, Gram, *Christmas Tree* y *Wright*, en la detección de espermatozoides en muestras biológicas. Los resultados mostraron que *Diff-Quik* tenía la sensibilidad más alta del 100%, resultado que coincide con los hallazgos de esta investigación, seguida de *Christmas Tree* con un 98%, mientras que Papanicolaou, Gram y *Wright* tuvieron una sensibilidad del 90%, 88%, y 75%, respectivamente. Los resultados del estudio realizado por los autores ya mencionados coinciden también con los encontrados en nuestro estudio, a excepción de la tinción *Christmas Tree* que para nuestro caso específico se la tomo como *Gold Standard*. En términos de especificidad, *Diff-Quik* y *Wright* tuvieron una especificidad del 98% y 96%, respectivamente, mientras que las otras pruebas tuvieron una especificidad del 100% (26).

Otro estudio comparativo realizado por Lee & Chang en 2011 evaluó la precisión del método de tinción de Gram para la identificación de espermatozoides en muestras biológicas y encontró una sensibilidad del 88.5% y una especificidad del 94.9%. Los hallazgos de estos autores son similares a los de nuestra investigación, ya que también se halló que la prueba Gram es la de menor sensibilidad. Estos resultados sugieren que, aunque la prueba de Gram es menos sensible que la prueba de *Diff-Quik*, sigue siendo una técnica efectiva para la identificación de espermatozoides en muestras biológicas (27).

Se puede observar que la cabeza del espermatozoide es más grande con las tinciones *Diff-Quik* y Panóptico, en relación con las tinciones Gram, *Christmas Tree* y Papanicolaou. En un estudio realizado por Kruger et al. citado por Alarcón Pablo et al., encontraron que cuando se utiliza la tinción *Diff-Quik*, el tamaño de la cabeza del espermatozoide aparece más grande en relación con la técnica de Papanicolaou, incluso, las cabezas espermáticas teñidas son un poco más pequeñas que las cabezas de los espermatozoides vivos en el semen original, aunque su forma no cambia, resultado que es similar al que se reporta en nuestro estudio. En la cabeza se encuentra el núcleo haploide, cubierto por una envoltura nuclear y la teca o matriz perinuclear. Su DNA se encuentra muy empaquetado por protaminas, de modo que su volumen queda reducido al mínimo, facilitando su transporte y la penetración del espermatozoide a través de la membrana del ovocito (28). La tinción de Papanicolaou provee una buena tinción de los espermatozoides y de otras células. Permite distinguir la región acrosomal y post acrosomal de la cabeza, la pieza media y la cola.

El fondo del extendido es ligeramente sucio en las tinciones *Diff Quick* y Panóptico sin embargo eso no impide que se pueda observar la presencia de espermatozoides. Se denomina frotis a la extensión que se realiza sobre un portaobjetos de una muestra biológica con objeto de separar lo más posible células o microorganismos, ya que si aparecen agrupados en la preparación es muy difícil obtener una imagen clara y nítida. Si el fondo extendido presenta suciedad, puede dificultar la visualización de los espermatozoides. En este caso, podría considerarse el uso de otras técnicas de tinción, como la tinción de Giemsa o la tinción de hematoxilina-eosina (HE), que pueden proporcionar una mejor visualización de los espermatozoides, incluso en presencia de fondo sucio.

Delgado et al. en su estudio "*Comparison of the Diff-Quik and Papanicolaou staining methods for semen analysis*" comparó la eficacia de *Diff-Quik* y Papanicolaou en la identificación de células espermáticas en muestras de semen. Los autores encontraron que ambas técnicas proporcionaron resultados similares, pero Papanicolaou fue ligeramente más precisa en la identificación de células anormales (29).

Otro estudio realizado por Alshahrani comparó la eficacia de *Diff-Quik* y Papanicolaou en la evaluación de la morfología espermática en muestras de semen. Los autores encontraron que Papanicolaou proporcionó una mejor definición del contorno celular y la cabeza espermática, lo que resultó en una evaluación más precisa de la morfología espermática (30), este resultado concuerda con los obtenidos en nuestro estudio en donde la tinción Papanicolaou resultó ser más limpia que el extendido en *Diff Quick* proporcionando mejor definición morfológica.

Estudios de fertilidad previos como el de Bounet & Somonte han referido la eficacia de la tinción de Papanicolaou, incluso en presencia de levaduras, reportando resultados favorables de hasta un 100% de efectividad en casos positivos (31,32), lo que es equiparable con el presente estudio en donde se obtuvo una efectividad del 96%, es decir se detectó casos positivos en 24 de las 25 placas para esta prueba. Sin embargo, va a depender de la experticia del perito ya que también se tiñe estructuras que pueden ser confundidas con la cabeza del espermatozoide como las levaduras y los núcleos de las células.

Un estudio utilizado para evaluar la morfología del espermatozoide y la fecundación in vitro, sirven como apoyo a esta investigación en la utilización de la tinción de *Diff Quick*, en donde se demostró que *Diff Quick* es muy valioso en la predicción de fertilización. Esta tinción es comparable a la tinción de Papanicolaou ya que presentan resultados similares en su efectividad, sin embargo, la diferencia radica en que *Diff Quick* presenta un fondo ligeramente sucio, es más rápida y su valor comercial es menor (33).

Conclusiones

- La identificación de espermatozoides en la investigación forense es fundamental para los casos de delitos sexuales. De acuerdo con las pruebas experimentales con tinciones Gram, *Diff Quick*, Panóptico y Papanicolaou, se halló que son alternativas viables para detectar presencia y morfología de espermatozoides.
- Las tinciones *Diff Quick*, Panóptico y Gram se realizan en menor tiempo en relación con las tinciones *Christmas Tree* y Papanicolaou.
- La tinción *Christmas Tree* es de uso restringido en relación con las otras tinciones que son de fácil acceso en los otros laboratorios tanto clínico como patológico que podría ser de ayuda en los lugares donde no existen laboratorios forenses.
- Se determinó mediante microscopía una mayor sensibilidad en la identificación de espermatozoides mediante el uso de las tinciones *Diff Quick* y Panóptico con respecto a las demás.
- Las tinciones de *Diff Quick*, Papanicolaou, Gram y Panóptico resultaron ser herramientas útiles en la identificación de espermatozoides y podrían ser consideradas como una alternativa viable en la investigación forense. Sin embargo, la elección de la prueba adecuada depende de factores como el tipo de muestra biológica, la cantidad de espermatozoides presentes en la muestra, el equipo y la capacitación del personal de laboratorio.

Conflicto de interés

Los autores declaran que no existe conflicto de intereses.

Referencias Bibliográficas

1. Murillo JA. Abuso sexual, de conciencia y de poder: hacia una nueva definición. Estudios Eclesiásticos. Revista de investigación e información teológica y canónica. 2020; 97(373).
<https://revistas.comillas.edu/index.php/estudioseclesiasticos/article/view/12180/11928>
2. Interpretación de la disciplina y regulación contra la violencia de género en el Ecuador. Dilemas contemporáneos: Educación. Política y Valores. 2022.
<https://dilemascontemporaneoseduccionpoliticayvalores.com/index.php/dilemas/article/view/3456/3416>
3. Organización Mundial de la Salud [OMS]. Violencia Sexual. Comprender y abordar la violencia contra las mujeres. 2013.
https://oig.cepal.org/sites/default/files/20184_violenciasexual.pdf.

4. Instituto Nacional de Estadísticas y Censos [INEC]. Encuesta Nacional sobre Relaciones Familiares y violencia de género contra las mujeres - ENVIGMU. 2019. https://www.ecuadorencifras.gob.ec/documentos/webinec/Estadisticas_Sociales/Violencia_de_genero_2019/Principales%20resultados%20ENVIGMU%202019.pdf
5. Cicely S. Manual de criminalística. 2019. <https://www.derechopenalened.com/libros/manual-de-criminalistica-cicely-sanchez.pdf>
6. Salinas A. Técnicas de investigación criminal: identificación personal mediante huellas dactilares: UPV/EHU; 2022. https://addi.ehu.es/bitstream/handle/10810/58208/TFG_Salinas_Amutio_Alejandra.pdf?sequence=2&isAllowed=y
7. Arburola A. Criminalística. 2022. https://nanopdf.com/download/criminalistica-parte-general-allan-arburola-valverde_pdf.
8. Fiscalía General del Estado [FGE]. Manuales, protocolos, instructivos y formatos del Sistema Especializado Integral Medina Legal. Quito: 2014. https://scholar.google.es/scholar?hl=es&as_sdt=0%2C5&q=Fiscal%C3%ADa+General+del+Estado.+Manuales%2C+protocolos%2C+instructivos+y+formatos+del+Sistema+Especializado+Integral+Medina+Legal&btnG=
9. Casasola Bado M. La importancia de realizar una correcta tinción de Gram en la identificación bacteriana. Rev. Colegio de Microb. Quim. Clin, de Costa Rica. 2022; 27(2). <http://revista.microbiologos.cr/wp-content/uploads/2022/08/Volumen-27-N%C2%BA2-Arti%CC%81culo-3-89-98.pdf>
10. Fuentes LR. Identificación de vestigios de semen en casos de delitos sexuales y su importancia en la investigación forense en Panamá. Revista: Cathedra. 2022; 17. <https://revistas.umecit.edu.pa/index.php/cathedra/article/view/666>
11. García CH. Aplicación de las técnicas de la Inmunocitoquímica PSA y Citoquímica PAS para el reconocimiento e identificación de espermatozoides en muestras forenses por violencia sexual en el Hospital Nacional Alberto Sabogal Soleguren. [Tesis de Maestría]. Lima: Universidad privada Norbert Wiener, Escuela de posgrado; 2019. <https://repositorio.uwiener.edu.pe/handle/20.500.13053/2741>
12. Zagal O. Identificación de fosfatasa ácida, P30 y espermatozoides, recabadas en hisopos a distintas diluciones y tiempos de almacenamiento. Puebla: Benemérita Universidad Autónoma de Puebla, Análisis Clínico; 2020. <https://repositorioinstitucional.buap.mx/handle/20.500.12371/14485>

13. Calixto V. Componentes del semen. 2020. <https://cecacyc-oficial.wixsite.com/cecacyc/post/componentes-del-semen>.
14. Ayón María Rosana. Biología Forense. Primera ed. Tucumán, Argentina: Fundación Miguel Lillo; 2019. <https://www.lillo.org.ar/index.php/publicaciones/opera-lilloana/v54>
15. Luna J. Análisis morfológico y morfométrico ultraestructural de las vacuolas nucleares del espermatozoide humano. 2021. file:///C:/Users/USER/Downloads/tesis_javier_luna_romero.pdf.
16. Díaz Rodríguez P. Esterilidad e infertilidad: diagnóstico y tratamiento. FMC- Formación Médica Continuada en Atención Primaria. 2022; 29(2). <https://www.sciencedirect.com/science/article/abs/pii/S1134207221002437>
17. Alarcón P, Brienza I, Cámpora T, Caposaca J, Masiá M, Scatagini M. Morfología espermática y tinciones. 2020. https://www.fbioyf.unr.edu.ar/evirtual/pluginfile.php/225810/mod_folder/content/0/Morfolog%C3%ADa%20y%20tinciones.pdf?forcedownload=1
18. Rosales M. Análisis para el aseguramiento de calidad de los estudios de Genética Forense mediante ensayos de competencia, desempeño y aptitud. Universidad Autónoma Metropolitana. Unidad de Xochimilco; 2019. <https://repositorio.xoc.uam.mx/jspui/handle/123456789/26025>
19. Microptic. Tinción Diff-Quik™ para análisis de la morfología espermática. 2022. <https://www.micropticsl.com/es/productos/fungibles/morfologia/diff-quick/>
20. Franken DR, Joshi C. Sperm morphology training in India. First International Journal of Andrology. 2014; p. 934. <https://onlinelibrary.wiley.com/doi/abs/10.1111/and.12358>
21. Consort K, Meyer R, Lopes L, Benchimol M. Nucleus behavior during the closed mitosis of Trichomonas foetus. Elsevier: Biology of the cell. 2002; 94(4): p. 289-301. [https://onlinelibrary.wiley.com/doi/abs/10.1016/S0248-4900\(02\)01206-6](https://onlinelibrary.wiley.com/doi/abs/10.1016/S0248-4900(02)01206-6)
22. Salvatierra CJ. Efecto del tiempo y la temperatura sobre el Antígeno Prostático Específico (PSA) y las células espermáticas en manchas de telas de interés forense; 2019. <http://repositorio.unsch.edu.pe/handle/UNSCH/4469>
23. Pote A, Boghenco O, Marques A. Molecular analysis of H&E- and Papanicolau-stained samples—systematic review. Histochemistry and Cell Biology. 2020. <https://link.springer.com/article/10.1007/s00418-020-01882-w>

24. Ramírez E, Enrique W. Estudio de las variaciones morfológicas y tiempo de permanencia de los espermatozoides impregnados en dos tipos de soporte sometidos al efecto de Escherichia Coli, con fines en la investigación forense; 2018. <https://1library.co/document/download/zpn6v7ry?page=1>
25. Frías García JL. Comparación de la técnica de eosina y Christmas Tree para el rastreo de espermatozoides en casos de delitos sexuales en el centro de investigación de ciencias forenses. 2017. <http://dspace.unach.edu.ec/handle/51000/3729>
26. Sing S, Kumar A. Comparison of different staining methods for detection of spermatozoa. Journal of Forensic Medicine and Toxicology. 2013; 30(1). <https://aab.copernicus.org/articles/57/13/2014/>
27. Mantas D, Msaouel P, Angelopoulou R. Evaluation of gram stain as an alternative in the assessment of human spermatozoa quality. 2006. <https://pubmed.ncbi.nlm.nih.gov/16401922/>
28. Delgado S, García J, Fernández A. Comparison of the Diff-Quik and Papanicolaou staining methods for semen analysis. Journal of Reproduction & infertility. 2019; 20(4). <https://pubmed.ncbi.nlm.nih.gov/9197916/>
29. Alshahrani S, Aliasser F, Almohanna F, Alomar H, Alhomaidan H. A comparison of semen analysis staining methods and their effects on sperm morphology assessment. Journal of Microscopy and Ultrastructure. 2016; 4(2). <https://www.sciencedirect.com/science/article/abs/pii/S0015028207006085>
30. Bouvet BR, Pavesi AV, Paparella CV, Ombrella AM. Identificación de espermatozoides humanos en muestras contaminadas con levaduras. Ciencia UAT. 2017; 12(1). https://www.scielo.org.mx/scielo.php?pid=S2007-78582017000200023&script=sci_arttext
31. Somonte LM, Marrero DF. Alternativas para la tinción y diagnóstico citológico vaginal del espermatozoide. estudio en el Instituto de Medicina Legal. In Congreso de Anatomía Patológica (conganat.org); 2005; Cuba. <http://conganat.cim.es/7congreso/PDF/237.pdf>
32. Enginsu ME, Dumoilin JC, Pieters MH. Evaluation of human sperm morphology using strict criteria after Diff-Quik staining correlation of morphology with fertilization in vitro. Human Reproduction. 2020; 6(6). <https://academic.oup.com/humrep/article-abstract/6/6/854/631652?login=false>
33. OMS. Violencia sexual en Latinoamérica y el Caribe. Análisis de datos secundarios. 2013. https://clacaidigital.info/handle/12_3456789/980

El artículo que se publica es de exclusiva responsabilidad de los autores y no necesariamente reflejan el pensamiento de la **Revista Anatomía Digital**.



El artículo queda en propiedad de la revista y, por tanto, su publicación parcial y/o total en otro medio tiene que ser autorizado por el director de la **Revista Anatomía Digital**.



Indexaciones

