




Accidente cerebrovascular isquémico como manifestación de mixoma auricular: reporte de caso

Ischemic stroke as a manifestation of atrial myxoma: case report

- ¹ María Gabriela Balarezo  <https://orcid.org/0000-0001-5280-9125>
Médico Especialista en Cardiología y Ecocardiografía del Hospital General Docente Ambato, Magíster en Salud Pública, Docente de la Universidad Autónoma de Los Andes.
maria_gabriela00@hotmail.com
- ² Diego Armando Suárez  <https://orcid.org/0000-0001-6077-4399>
Médico Especialista en Terapia Intensiva y Cardiología Crítica del Hospital Docente Ambato, Magíster en Gerencia de Salud y Desarrollo Local, Magíster en Salud Pública.
diegsupa2008@gmail.com
- ³ Fernando Daniel García  <https://orcid.org/0000-0003-2203-3519>
Médico Residente de la Unidad de Terapia Intensiva del Hospital General Docente Ambato.
danielgarcia19972012@hotmail.es



Artículo de Investigación Científica y Tecnológica

Enviado: 24/03/2022

Revisado: 06/04/2022

Aceptado: 05/05/2022

Publicado: 27/05/2022

DOI: <https://doi.org/10.33262/anatomiadigital.v5i2.2175>

Cítese: Gabriela Balarezo, M., Armando Suárez, D., & Daniel García, F. (2022). Accidente cerebrovascular isquémico como manifestación de mixoma auricular: reporte de caso. Anatomía Digital, 5(2), 86-95. <https://doi.org/10.33262/anatomiadigital.v5i2.2175>



ANATOMÍA DIGITAL, es una Revista Electrónica, Trimestral, que se publicará en soporte electrónico tiene como misión contribuir a la formación de profesionales competentes con visión humanística y crítica que sean capaces de exponer sus resultados investigativos y científicos en la misma medida que se promueva mediante su intervención cambios positivos en la sociedad. <https://anatomiadigital.org>



La revista es editada por la Editorial Ciencia Digital (Editorial de prestigio registrada en la Cámara Ecuatoriana de Libro con No de Afiliación 663) www.celibro.org.ec



Esta revista está protegida bajo una licencia Creative Commons AttributionNonCommercialNoDerivatives 4.0 International. Copia de la licencia: <http://creativecommons.org/licenses/by-nc-nd/4.0/>

Palabras

claves: Mixoma auricular, accidente cerebrovascular isquémico, endarectomía carotídea.

Keywords:

Atrial myxoma, ischemic stroke, carotid endarectomy.

Resumen

Introducción: Los tumores cardíacos son extremadamente raros, y generalmente son benignos. Los mixomas son los más frecuentes, y comúnmente se presentan mujeres, adultas entre la tercera y sexta década de vida (1), el diagnóstico suele ser incidental o se establece tras las devastadoras consecuencias que suele provocar, su ubicación más frecuente es en el interior de la aurícula izquierda, lo que representa un mayor de embolización sistémica. A continuación, se muestra el caso de una paciente femenina con mixoma auricular izquierdo no diagnosticado previamente y, que se manifestó a través de accidente cerebrovascular isquémico hemisférico izquierdo. **Objetivo:** Presentar el caso clínico de una paciente atendida en el Hospital Regional Docente Ambato por el diagnóstico de accidente cerebrovascular isquémico como manifestación de mixoma auricular izquierdo. **Metodología:** Se tomaron datos mediante entrevista directa y se complementaron con la revisión de la historia clínica física del paciente previo a la firma de consentimiento informado. **Resultados:** Revisión actualizada de la patogénesis y abordaje diagnóstico y quirúrgico del mixoma auricular izquierdo.

Abstract

Introduction: Cardiac tumors are extremely rare and are generally benign. Myxomas are the most frequent, and they commonly occur in women, adults between the third and sixth decade of life (1), the diagnosis is usually incidental or is established after the devastating consequences that it usually causes, its most frequent location is inside of the left atrium, representing a greater systemic embolization. The case of a patient with left atrial myxoma, manifested by left hemispheric ischemic stroke, is presented. **Objective:** To present the clinical case of a patient treated at the Ambato Regional Teaching Hospital for the diagnosis of ischemic stroke as a manifestation of left atrial myxoma. **Methodology:** Data were collected through a direct interview and were complemented with a review of the patient's physical medical history prior to signing the informed consent. **Results:** Updated review of the pathogenesis and diagnostic and surgical approach to left atrial myxoma.

Introducción

En el mundo la enfermedad cerebral vascular constituye una importante causa de morbilidad y mortalidad (2), siendo el de origen isquémico el más frecuente (3), incluso dentro del grupo de adultos jóvenes, puede cursar con un cuadro clínico caracterizado principalmente por signos y síntomas del sistema nervioso, y sus causas más frecuentes son trastornos vasculares, cardíacos y/o hematológicos.

Si bien, los mixomas son los tumores cardíacos benignos primarios más comunes, y no suelen generar sintomatología, cuando se ubican en la aurícula izquierda tienen un alto potencial embolígeno hacia el sistema nervioso central (4), constituyéndose en causa probable de accidente cerebrovascular isquémico, debido a fragmentación del tumor, trombosis asociada o ambas (5), lo que hace necesaria una resolución quirúrgica urgente.

A continuación, presentamos el caso de una paciente joven, con accidente cerebrovascular isquémico, en el territorio de la arteria carótida interna izquierda tras fragmentación de mixoma auricular izquierdo.

Metodología

Se realizó una revisión de la bibliografía relacionada con el tema, y se elaboró la presente revisión. El caso expuesto fue diagnosticado y tratado en el Hospital General Docente Ambato, Ecuador.

Resultados

Paciente de 32 años, nacida y residente en la ciudad de Ambato, que consultó en el área de emergencia por deterioro súbito del nivel de conciencia, afasia y hemiplejía derecha. Como antecedentes patológicos describió hipotiroidismo en tratamiento con levotiroxina 50 ug diarios, 2 gestas, 1 parto, y 1 cesárea.

Desde el ingreso la paciente mostró un severo déficit neurológico, al examen físico signos vitales dentro de parámetros normales, afasia motora, hemiplejía fascio-braquio-crural derecha y discreta paresia de la mirada vertical con nistagmos. Valorada en el servicio de urgencias de centro hospitalario, donde realizaron tomografía axial computarizada simple de cráneo encontrándose imagen hipodensa compatible con infarto cerebral en hemisférico izquierdo (figura 1), ecocardiograma transtorácico que documentó ventrículo izquierdo de forma y tamaño normal, sin obstrucción de tracto de salida, ni alteraciones en la contractilidad, fracción de eyección de 68%, y la presencia de masa lobulada, de ecogenicidad intermedia de 2.2 x 3.6 cm en la aurícula izquierda, pediculada sobre el septum interauricular, aproximadamente a 2,4 cm del plano valvular mitral (figura 2), y angiogramografía contrastada de vasos de cuello que reporta obstrucción completa en el flujo de la arteria carótida izquierda, estudios que permitieron establecer el diagnóstico

de embolización sistémica en el territorio de la carótida izquierda debido a fragmentación de tumor cardíaco (figura 3). Por lo que, a fin de evitar nuevos eventos embólicos, la paciente es derivada a cirugía cardíaca para endarectomía carotídea más excéresis del tumor cardíaco, procedimientos que se realizan tras 12 días del evento primario.

El procedimiento de endarectomía carotídea inició con incisión cervical izquierda de aproximadamente 15 centímetros longitudinal con exposición e identificación de bifurcación carotídea así como de arteria carótida izquierda, permitiendo extracción de masa sólida de 1.1 x 0.8 cm, con lo que se restablece flujo distal y proximal; en un segundo acto quirúrgico se realiza atriectomía izquierda con circulación extracorpórea, para asegurar la resección completa del tumor sin fragmentación, se abordó en forma biauricular, en primer lugar, se identifica la zona de implantación próxima a la fosa oval y se reseca a través de la aurícula derecha un tumor de aspecto morulado en su totalidad, cuyo estudio anatomopatológico mostró fragmentos constituidos por matriz mixoide con células estrelladas y fusiformes de núcleo hiper cromático y componente vascular prominente (figura 4).

Se finalizaron los procedimientos de forma convencional, sin incidentes y con buena evolución post operatoria; sin embargo, por el tiempo que transcurrió entre el evento primario y el acto quirúrgico, la paciente al alta presenta secuela neurológica severa con hemiplejía fascio-braquio-crural derecha y afasia motora. El examen histopatológico del tumor resecado confirmó el diagnóstico de mixoma auricular de bajo grado.

Figura 1. Tomografía de Cráneo que muestra imagen hipodensa compatible con infarto cerebral hemisférico izquierdo

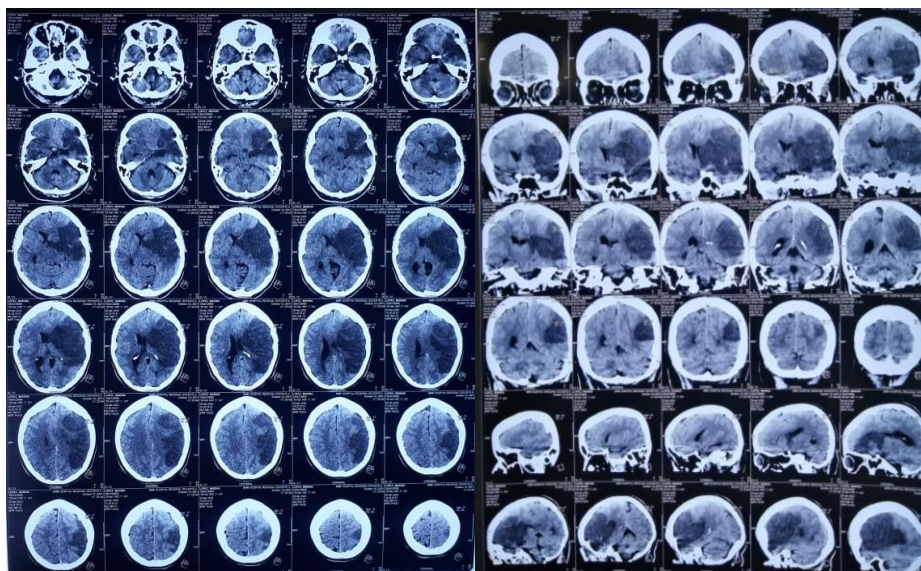


Figura 2. Ecocardiograma transtorácico en el que se observa masa tumoral de 2.0 x 3.6 cm en aurícula izquierda

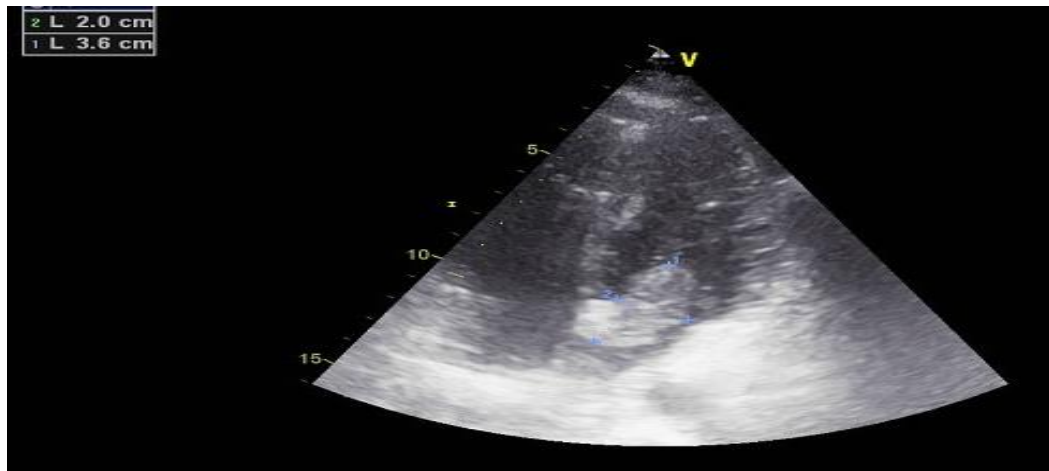
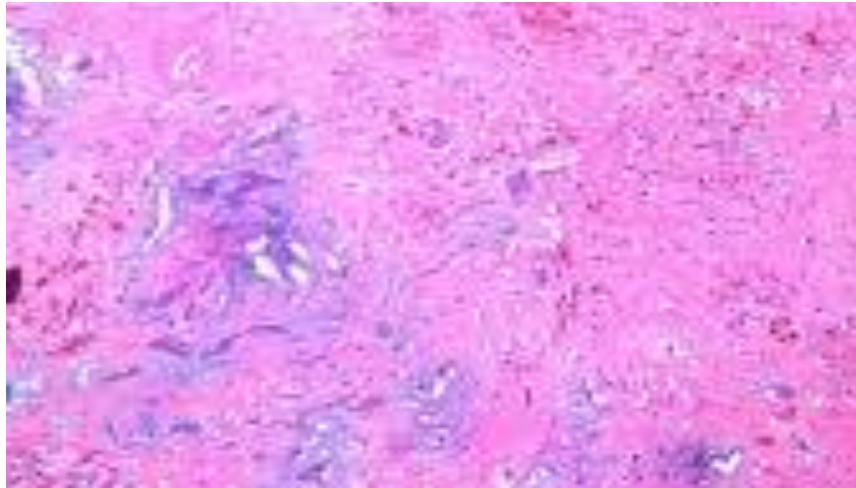


Figura 3. Angiotomografía de vasos de cuello que reporta obstrucción completa del flujo en la arteria carótida izquierda

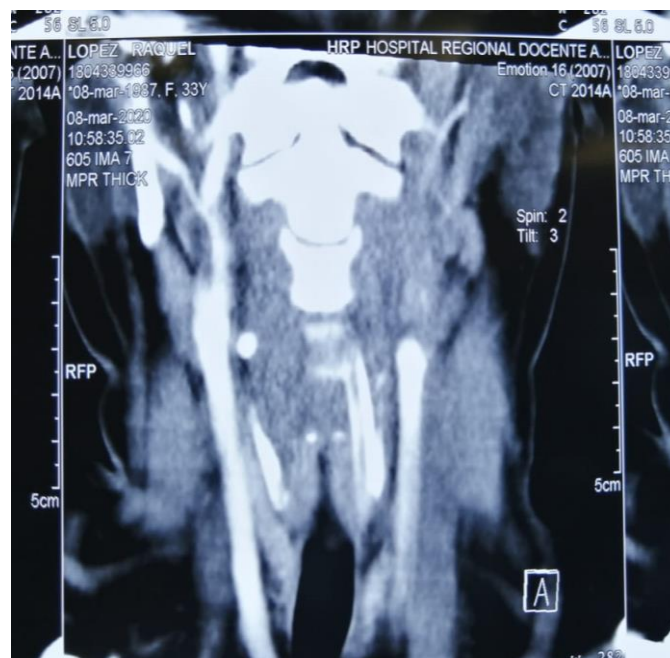

Figura 4. Microscopía del mixoma auricular. Magnificación 10x (coloración hematoxilina-eosina) mostrando abundante matriz extracelular (mixoide)



Discusión

Pesé a la aparente benignidad de los mixomas cardíacos desde el punto de vista histológico (6), la embolización al sistema nervioso con consecuencias devastadoras es frecuente (7, 8).

En Ecuador la incidencia de mixomatosis cardíaca es desconocida, los estudios más cercanos han sido desarrollados en México (9) y Argentina (10), y reportan una tasa cercana al 0.16%, establecida mediante autopsia, además demuestran que en su mayoría debutan como una embolia sistémica, misma que puede deberse a la formación de trombos en la superficie del tumor o a la fragmentación de un mixoma vellosos con extensiones frágiles y susceptibles de embolizar (11, 12).

El diagnóstico de este tipo de tumor cardíaco constituye un verdadero desafío, donde el ecocardiograma y la cardioresonancia son consideradas como la principal herramienta, sin embargo, bajo ciertas circunstancias podrían ser identificados mediante tomografía computarizada (13). La ecocardiografía permite de forma sencilla, eficaz y a bajo costo visualizar características morfológicas, ubicación y dimensiones del tumor (14).

En el caso clínico expuesto, correspondiente a una mujer, adulta joven, en ritmo sinusal, sin antecedentes de importancia, y que ingresó por infarto cerebral hemisférico de origen cardioembólico en el territorio de la arteria carótida izquierda, en quién se consideró a la endarectomía carotídea y exéresis quirúrgica del mixoma como las únicas estrategias de tratamiento posible, mismas que tienen tasas de supervivencia muy altas, con secuelas neurológicas poco frecuentes (15).

Conclusiones

- No existen datos estadísticos que muestren la incidencia de mixomatosis cardíaca en el Ecuador, ni en la mayoría de los países de América Latina.
- Los mixomas son tumores cardíacos comunes, que generalmente no cursan con sintomatología, excepto cuando están ubicados en la aurícula izquierda, donde tienen un alto potencial embolígeno sistémico.
- El primer síntoma relacionado con la presencia de mixoma auricular izquierdo generalmente es el infarto cerebral, y se debe a la a la formación de trombos en la superficie del tumor o a la fragmentación de un mixoma vellosos con extensiones frágiles y susceptibles de embolizar.
- El tratamiento de mixoma auricular será siempre quirúrgico.
- Las posibles secuelas neurológicas secundarias a un accidente cerebrovascular isquémico como manifestación de mixoma auricular izquierdo dependerán del tiempo transcurrido entre el evento inicial y la excéresis del trombo o fragmento de tumor del sitio donde se haya alojado, para permitir el restablecimiento del flujo cerebral.

Referencias Bibliográficas

- Rottier SR,VGA. Tumor primario del corazón más común: mixoma cardíaco. revista medica de costa rica y centroamerica. [Online].; 2012. Acceso 2022 de Mayo de 2022. Disponible en: <https://www.binasss.sa.cr/revistas/rmcc/604/art8.pdf>.
- Puentes Madera IC. Epidemiología de las enfermedades cerebrovasculares de origen extracraneal. Revista Cubana de Angiología y Cirugía Vascul. [Online].; 2014. Acceso 6 de Mayo de 2022. Disponible en: http://scielo.sld.cu/scielo.php?script=sci_arttext&pid=S1682-00372014000200002&lng=es.
- Bousser MG. Cerebral Venous Thrombosis [Cerebral Venous Thrombosis. Nothing, Heparin, or Local Thrombolysis?].; 1999. Acceso 6 de Mayo de 2022. Disponible en: <https://doi.org/10.1161/01.STR.30.3.481>.
- Abad C. Tumores cardíacos (I). Generalidades. Tumores primitivos benignos. Revista Española de Cardiología. [Online].; 1998. Acceso 6 de Mayo de 2022. Disponible en: <https://www.revespcardiol.org/es-pdf-X0300893298002215>.
- Marcenaroa L, LN, PCF, RS, yc. Ataque cerebrovascular en el joven secundario a mixoma auricular. Revista Elsevier. [Online].; 2018. Acceso 6 de Mayo de 2022. Disponible en: <https://daneshyari.com/article/preview/8689236.pdf>.

- Scholz. Jannete. SC,MJD. Mixomas cardíacos: estudio morfológico e inmunohistoquímico de 50 biopsias. Gaceta Médica de Caracas. [Online].; 2007. Acceso 6 de Mayo de 2022. Disponible en: http://ve.scielo.org/scielo.php?script=sci_arttext&pid=S0367-47622007000200005&lng=es.
- Aguilera B,SMMp,GGR. Muerte súbita por embolia cerebral de mixoma de la aurícula izquierda. Cuadernos de Medicina Forense. [Online].; 2011. Acceso 6 de Mayo de 2022. Disponible en: <https://dx.doi.org/10.4321/S1135-76062011000300007>.
- Reynen K. Cardiac Myxomas. Revista New England Journal of Medicine. [Online].; 1995. Acceso 6 de Mayo de 2022. Disponible en: [DOI: 10.1056/NEJM199512143332407](https://doi.org/10.1056/NEJM199512143332407).
- Jiménez Torres N,SMG,SLME. Análisis y prevalencia de tumores cardíacos en un periodo de 12 años en un hospital privado. Anales Médicos. Asociación Médica Mexicana. Medigraphic. [Online].; 2015. Acceso 6 de Mayo de 2022. Disponible en: <https://www.medigraphic.com/pdfs/abc/bc-2015/bc153b.pdf>.
- Gabea E,RCC,V,SMJ,WJ,GP,BR,TASL. Mixomas cardíacos: correlación anatomoclínica. Revista Española de Cardiología. [Online].; 2002. Acceso 6 de Mayo de 2022. Disponible en: <http://www.revcorsalud.sld.cu/index.php/cors/article/view/399/1053>.
- Contreras A,CA,BE,PG,CR,yc. Embolias múltiples causadas por mixoma auricular. Revista Facultad de Ciencias Médicas Univ. Nacional de Cordoba. [Online].; 2013. Acceso 6 de Mayo de 2022. Disponible en: <https://revistas.unc.edu.ar/index.php/med/article/view/20244>.
- Braun S,SH,RK,SC,SH. Myocardial infarction as complication of left atrial myxoma. International Journal of Cardiology. PUBMED. [Online].; 2005. Acceso 6 de Mayo de 2022. Disponible en: [doi: 10.1016/j.ijcard.2004.08.047](https://doi.org/10.1016/j.ijcard.2004.08.047).
- Mercado Guzmán M,MRG,CCF,KHE. Evaluación de tumores cardíacos por tomografía computada multidetector y resonancia magnética cardíaca. Revista Elsevier. [Online].; 2016. Acceso 6 de Mayo de 2022. Disponible en: <http://www.scielo.org.mx/pdf/acm/v86n4/1405-9940-acm-86-04-00335.pdf>.
- Angulo CM,CJ,UAE,EBF. Uso de la ecocardiografía en el diagnóstico y tratamiento de pacientes con mixomas cardíacos. Revista Cubana de Medicina MEDISAN.

MEDIGRAPHIC. [Online].; 2016. Acceso 6 de Mayo de 2022. Disponible en: <https://www.medigraphic.com/pdfs/medisan/mds-2016/mds1612e.pdf>.

Gonzalez EL. PM,CM,VC,VOM,DE,RH. Mixomas cardiacos: presentación clínica, resultados quirúrgicos y pronóstico a largo plazo. Revista Argentina de Cardiología. [Online].; 2010. Acceso 6 de Mayo de 2022. Disponible en: http://www.scielo.org.ar/scielo.php?script=sci_arttext&pid=S1850-37482010000200004&lng=es&tlng=es.



Conflicto de intereses

Los autores declaran que no existe conflicto de interés en relación con el artículo presentado.

Declaración de contribución de los autores

- Balarezo, María Gabriela contribuyó con la recolección de datos de fuente primaria, es decir a través de la entrevista directa con el paciente.
- Suárez, Diego Armando contribuyó con la recolección de datos de fuente primaria, es decir a través de la entrevista directa con el paciente.
- García, Fernando Daniel, contribuyó con la recolección de datos de fuente secundaria, es decir de la historia clínica del paciente y revisión de fuentes bibliográficas.

El artículo que se publica es de exclusiva responsabilidad de los autores y no necesariamente reflejan el pensamiento de la **Revista Anatomía Digital**.



El artículo queda en propiedad de la revista y, por tanto, su publicación parcial y/o total en otro medio tiene que ser autorizado por el director de la **Revista Anatomía Digital**.



Indexaciones

