




Carcinoma hepatoide del páncreas, presentación de caso

Hepatoid carcinoma of the pancreas, case presentation

- ¹ Yohan Amador García  <http://orcid.org/0000-0002-5938-1931>
Hospital Universitario Comandante Faustino Pérez Hernández, Matanzas, Cuba
yohanamador@gmail.com
- ² Evelyn Rangel Lorenzo  <http://orcid.org/0000-0003-4904-8323>
Hospital Universitario Comandante Faustino Pérez Hernández, Matanzas, Cuba
evelinr.mtz@infomed.sld.cu
- ³ Luís Enrique Curbelo Gutiérrez  <http://orcid.org/0000-0002-7761-9595>
Hospital Universitario Comandante Faustino Pérez Hernández, Matanzas, Cuba
luis.curbelo@icloud.com



Artículo de Investigación Científica y Tecnológica

Enviado: 09/11/2021

Revisado: 24/11/2021

Aceptado: 05/12/2021

Publicado: 05/01/2022

DOI: <https://doi.org/10.33262/anatomiadigital.v5i1.1969>

Cítese:

Amador García, Y., Rangel Lorenzo, E., & Curbelo Gutiérrez, L. E. (2022). Carcinoma hepatoide del páncreas, presentación de caso. *Anatomía Digital*, 5(1), 49-60.
<https://doi.org/10.33262/anatomiadigital.v5i1.1969>



ANATOMÍA DIGITAL, es una Revista Electrónica, Trimestral, que se publicará en soporte electrónico tiene como misión contribuir a la formación de profesionales competentes con visión humanística y crítica que sean capaces de exponer sus resultados investigativos y científicos en la misma medida que se promueva mediante su intervención cambios positivos en la sociedad. <https://anatomiadigital.org>
La revista es editada por la Editorial Ciencia Digital (Editorial de prestigio registrada en la Cámara Ecuatoriana de Libro con No de Afiliación 663) www.celibro.org.ec

Esta revista está protegida bajo una licencia Creative Commons AttributionNonCommercialNoDerivatives 4.0 International. Copia de la licencia: <http://creativecommons.org/licenses/by-nc-nd/4.0/>

Palabras**claves:**

carcinoma
hepatoide,
páncreas,
extrahepática.

Keywords:

hepatoid
carcinoma,
pancreas,
extrahepatic.

Resumen

Introducción: El carcinoma hepatoide del páncreas (CHP) es extremadamente raro. Es una neoplasia extrahepática primaria que se asemeja al carcinoma hepatocelular en términos de morfología e inmunohistoquímica. En el páncreas, el carcinoma hepatoide podría ser de forma pura o mezclarse con otros componentes histológicos como el tumor neuroendocrino o el adenocarcinoma ductal pancreático. **Objetivo:** describir las características clínico-epidemiológicas del carcinoma hepatoide del páncreas. **Metodología:** hicimos una revisión de la bibliografía sobre el tema y presentamos los resultados. **Resultados:** La inducción de hepatocitos en el páncreas se ha realizado en varios modelos animales. Se presenta un caso atendido en nuestra institución estadiado T3 N0 M1, Etapa clínica IV, que recibió tratamiento oncoespecífico con quimioterapia, esquema GEMOX (12 ciclos), con buena respuesta tumoral, que a los 6 meses se reevalúa con TAC que evidencia ascitis de moderada cuantía, se decide tratamiento de segunda línea con esquema Gramont (6 ciclos) según respuesta. **Conclusiones:** se trata de una entidad rara cuyo manejo se basa fundamentalmente en quimioterapia.

Abstract

Introduction: Hepatoid carcinoma of the pancreas (CHP) is extremely rare. It is a primary extrahepatic neoplasm that resembles hepatocellular carcinoma in terms of morphology and immunohistochemistry. In the pancreas, hepatoid carcinoma could be pure or mixed with other histological components such as neuroendocrine tumor or pancreatic ductal adenocarcinoma. **Objective:** to describe the clinical- epidemiological characteristics of hepatoid carcinoma of the pancreas. **Methodology:** we made a review of the bibliography on the subject and presented the results. **Results:** Induction of hepatocytes in the pancreas has been performed in several animal models. A case is presented at our stately institution T3 N0 M1, Clinical Stage IV, which received oncospecific treatment with chemotherapy, GEMOX scheme (12 cycles), with good tumor response, which at 6 months is revalued with CT that shows moderate ascites, second-line treatment with Gramont scheme (6 cycles) is decided according to response. **Conclusions:** it is a rare entity whose management is based on chemotherapy.

Introducción.

El carcinoma hepatoide del páncreas (CHP) es extremadamente raro. ⁽¹⁾ Es una neoplasia extrahepática primaria que se asemeja al carcinoma hepatocelular en términos de morfología e inmunohistoquímica y a menudo produce alfafetoproteína (AFP). ⁽²⁾ La terminología "hepatoide" se refiere a un tumor ectópico "similar al hígado" que tiene características morfológicas similares a las del carcinoma hepatocelular (HCC). ⁽³⁾ El primer caso notificado fue por Ishikura et al. en 1985 y descrito en el estómago, ⁽⁴⁾ mientras que Hruban et al. informaron del primer caso en páncreas en 1987. ⁽⁵⁾ Posteriormente, la documentación de esta característica histopatológica única se ha hecho en otros sitios extrahepáticos incluyendo el esófago, papila de Vater, colon, pulmón, vesícula biliar, glándula suprarrenal, riñón, vejiga urinaria, ovario, útero, vagina, testículo e incluso con estroma linfoide. ⁽⁶⁾ La ubicación más común fue el estómago, seguido de ovario. ⁽⁷⁾ Sin embargo, el carcinoma hepatoide del páncreas es claramente poco frecuente, y todavía se desconoce la verdadera incidencia. ⁽⁸⁾

En el páncreas, el carcinoma hepatoide podría ser de forma pura o mezclarse con otros componentes histológicos como el tumor neuroendocrino o el adenocarcinoma ductal pancreático. En cuanto a las características hepatocelulares puras, se han designado de manera diversa como carcinoma hepatoide, adenocarcinoma hepatoide, carcinoma hepatocelular ectópico, variante hepatoide del cáncer de páncreas, carcinoma hepatocelular primario del páncreas, o tumor pancreático con diferenciación hepatoide. Microscópicamente se compone de láminas poligonales de células con abundante citoplasma y núcleos ubicados en el centro. Ocasionalmente, se visualizan los canalículos biliares y la formación de bilis real. Las células tumorales se organizan en patrones glandulares, medulares o trabeculares. ⁽⁹⁾

Existe controversia sobre la etiología y la patogénesis del CHP. La "transdiferenciación" de páncreas a hígado se ha evaluado en modelos animales desde 1991, y muchos autores se han centrado en el mecanismo de diferenciación de hepatocitos en el páncreas tras la reposición luego del agotamiento del cobre. Otro mecanismo patógeno se basa en el origen común del tejido pancreático y hepático de las células endodérmicas posteriores. Las células multipotentes pancreáticas normalmente suprimen los genes de diferenciación hepatocítica, que podrían activarse durante la génesis tumoral en condiciones ambientales particulares. En este sentido, el CHP pueden ser visto como una posibilidad en el amplio espectro de la diferenciación plurifenotípica pancreática. ⁽¹⁰⁾

La inducción de hepatocitos en el páncreas se ha realizado en varios modelos animales. Rao et al. indujeron hepatocitos del páncreas en ratas manteniendo una dieta deficiente de cobre con su reposición posterior. Por lo tanto, puede existir una célula progenitora común en el páncreas de la que podrían devenir hepatocitos y células pancreáticas. ⁽¹¹⁾

Scarpelli et al. sugirió que los hepatocitos en el páncreas de hámster se derivaban de células acinares, ya que la transformación había sido aparentemente desencadenada por la nitrosamina (oxopropyl) administrada en el pico de la regeneración pancreática cuando la mayoría de las células acinares estaban en fase S. ⁽¹²⁾ Paner et al. revisó 5 casos de carcinoma hepatoide del páncreas. Tres mostraron carcinoma de células ductales, 1 mostró carcinoma de células acinar y 1 glucagonoma maligno. Por lo tanto, la diferenciación hepática podría surgir de cualquiera de las 3 células pancreáticas principales (acinar, ductal y células de los islotes). ^(13,14)

Dado su rareza y experiencia limitada en informes de casos esporádicos en la literatura, las características clínicas y los comportamientos del carcinoma hepatoide del páncreas no se han aclarado hasta ahora. Los propósitos de este artículo son presentar nuestra experiencia clínica sobre carcinoma hepatoide del páncreas a partir de un caso tratado en nuestra institución. Por lo tanto, se intenta aclarar las características, presentaciones clínicas, manejos y resultados de supervivencia de este tumor raro.

Metodología.

Varias bases de datos de PubMed y la Biblioteca Nacional de Medicina fueron buscadas para estudios en todo el mundo que fueron publicados en inglés y traducidos al español entre los años 2015 y 2020. Después de examinar todos los resúmenes de las publicaciones identificadas por la búsqueda inicial, se incluyeron en el análisis estudios e informes de casos sobre pacientes con diagnóstico de carcinoma hepatoide del páncreas. La idoneidad de los estudios se definió a los efectos de esta revisión como la notificación de las características clínicas o biológicas, el tratamiento o los resultados clínicos de los pacientes con este diagnóstico.

Resultados.

Se trata de un paciente B/M de 69 años de edad con antecedentes de hipertensión arterial hace más menos 10 años con tratamiento estable y de gastritis crónica sin agudizaciones en seguimiento estable. Antecedentes Patológicos Familiares: Madre cardiopatía isquémica y neoplasia de colon. Padre fallecido de neoplasia de próstata. Historia de la enfermedad actual: Hace aproximadamente 1 año y medio comenzó a presentar dolor abdominal difuso, acompañado de palidez cutánea mucosa y pérdida de peso de más menos 10 libras, asociado a decaimiento marcado y en una ocasión presentó heces fecales oscuras con sangre, motivo por lo cual es ingresado en el servicio de cirugía del hospital Faustino Pérez para mejor estudio y tratamiento.

Examen Físico:

Mucosas: húmedas e hipocoloreadas.

Respiratorio: murmullo vesicular audible no estertores, frecuencia respiratoria 18.

Cardiovascular: ruidos cardíacos rítmicos de buen tono e intensidad, no soplos, pulsos periféricos presentes y sincrónicos frecuencia cardiaca 78, tensión arterial 120/80.

Abdomen: globuloso, suave, depresible, no doloroso, se palpa hepatomegalia de aproximadamente 2 centímetros por debajo del reborde costal derecho, ruidos hidroaéreos presentes y normales.

Tejido celular subcutáneo no infiltrado

Sistema nervioso central sin alteraciones

En dicho centro se le realizan estudios:

Analítica sanguínea:

Hematocrito: 0.32% plaquetas:290 x109/L Eritrosedimentación:40mmol/l

Leucograma: 5.2 x109/L

Segmentados: 56.4% linfocitos: 31.2% monocitos: 12.4%

TGP: 56.6 mmol/L TGO: 41.8 mmol/L Glicemia: 6 mmol/L

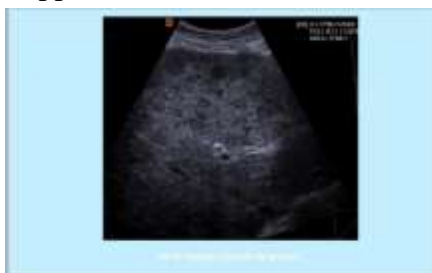Ultrasonido: se realiza ultrasonido de hígado en modo 2D con técnica doppler observándose múltiples imágenes nodulares hipoecogénicas, algunas de ellas con patrón de circulación periférica e intralesional. (Figs. 1 y 2)

Endoscopia: gastritis eritematosa antral moderada, acalasia esofágica, lesión gástrica ulcerada en fundus.

Colonoscopia: se visualiza la mucosa del fondo del ciego, la válvula ileocecal y el orificio apendicular donde se observa mucosa irregular eritematosa y congestiva; se toma muestra para biopsia que es no concluyente.

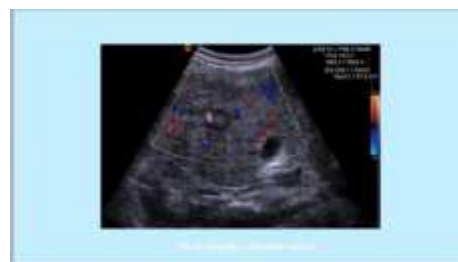Figura 1: Ultrasonido de Hígado

Doppler



Fuente: Historia Clínica

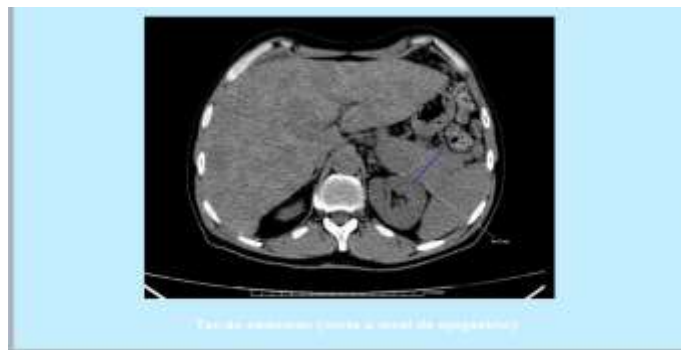Figura 2: Ultrasonido de Hígado



Fuente: Historia Clínica

TAC de tórax y abdomen: a cortes de 5mm observándose en abdomen hígado aumentado de tamaño ocupado en su totalidad por lesiones nodulares múltiples de aspecto metastásico, con atrofia de la cabeza pancreática, y cola aumentada de tamaño aproximadamente 4,5 cm, de aspecto tumoral con comportamiento isodensoy pequeñas adenopatías peripancreáticas. (Fig. 3)

Figura 3: TAC de abdomen



Fuente: Historia Clínica

Biopsia: tru-cut hepático: metástasis hepática de carcinoma hepatoide bien diferenciado de origen pancreático.

Se valoró posteriormente en consulta central de vías digestivas en el Hospital Faustino Pérez y se diagnosticó carcinoma hepatoide de páncreas con metástasis hepática, en estadio T3 N0 M1, Etapa clínica IV, se decidió tratamiento oncoespecífico con quimioterapia, esquema GEMOX (12 ciclos), al cabo de dos meses de tratamiento se evaluó respuesta tumoral con TAC que informó desaparición de la lesión pancreática y disminución del tamaño de las lesiones hepáticas. Continuó en seguimiento y a los 6 meses se revaluó con TAC que informó las mismas características descritas anteriormente, pero en esta ocasión con presencia de ascitis de moderada cuantía, se decidió tratamiento de segunda línea con esquema Gramont (6 ciclos) según respuesta completando 3 ciclos de este esquema, luego de lo cual abandonó el tratamiento por trastornos psiquiátricos y 3 meses después falleció.

Discusión

En un estudio realizado por Kuo PC, et al. se analizaron 23 casos de carcinoma hepatoide del páncreas. Este tumor se produjo con mayor frecuencia en hombres que en mujeres (69,6 frente a 30,4 %).⁽¹⁵⁾ Los tamaños de los tumores oscilan entre 0,5 y 11,0 cm con una mediana de 6,0 cm. El síntoma más común fue dolor epigástrico (36,4 %). Cuando el tumor se encuentra en la cabeza pancreática, náuseas/vómitos (62,5 %) son más frecuentes, seguidos de ictericia y dolor epigástrico (50,0 %). Para los que se encuentran en la cola pancreática, el 42,9 % de los pacientes no presentaron ningún

síntoma. La alfafetoproteína (AFP) fue anormalmente elevada en el 60 % de los casos. Su histología podría ser pura o mixta con otros neoplasias malignas (40,9 %), más frecuentemente combinado con patrón neuroendocrino (22,7 %). La metástasis se produjo en el 36,4 % de los casos en el diagnóstico de este tumor, incluida la metástasis hepática en el 31,8 % y la metástasis a ganglios linfáticos en el 21,1 %. La tasa global de supervivencia a 1 año fue del 71,1 % y del 50,4 % a 5 años, con una mediana de 13,0 meses. Las metástasis hepáticas y de los ganglios linfáticos se asocian con un impacto negativo en el resultado de supervivencia.

En la literatura, se notificaron 10 casos de CHP "puro" y 11 de CHP asociados a otro componente. El componente mixto fue el siguiente: 4 casos con carcinoma neuroendocrino, 1 caso asociado con glucagonoma maligno, 1 con insulinoma maligno, 1 caso con acinar y 4 con adenocarcinoma ductal. Cuilliere et al. documentaron el único caso reportado de una neoplasia hepatocelular benigna que surgió en el páncreas, que era un adenoma sólido encapsulado en el páncreas que mostraba exclusivamente diferenciación hepatocelular. El tumor se consideró benigno debido a la ausencia de mitosis, atipia nuclear e invasión vascular. ⁽¹⁶⁾

Petrelli, et all. informaron de 3 casos y llevaron a cabo la revisión de otros 31 casos en la literatura. Los 3 pacientes estudiados fueron varones (83, 72 y 54 años, respectivamente). La AFP se elevó en 1 paciente (caso 3, 8338 ng/ml) y no se midió en los otros dos. El CHP en el paciente 1 (etapa patológica pT2N0M0) y el paciente 2 (pT3N0M0) mostró morfología pura del carcinoma hepatocelular (HCC), mientras que en el caso 3 era un CHP con verdadera diferenciación glandular (pT4N0M0). El diagnóstico se confirmó con tinción inmunohistoquímica. El paciente 1 no recibió tratamiento adicional después de la resección y estaba vivo sin evidencia de enfermedad a los 107 meses. El paciente 2 murió de complicaciones postoperatorias, mientras que el paciente 3 recibió quimiorradiación posquirúrgica y murió de enfermedad a los 29 meses. ⁽¹⁷⁾

El diagnóstico diferencial histológico depende principalmente del grado de diferenciación de los hepatoides y de la cantidad del componente no hepatoide, si existe. Al diagnosticar el CHP primario, es importante excluir el carcinoma hepatocelular metastásico y el carcinoma hepatocelular ectópico mediante un examen clínico y patológico. No se han establecido criterios estandarizados para el diagnóstico de CHP, pero se requiere similitud morfológica e inmunohistoquímica con el carcinoma hepatocelular. Las características morfológicas pueden sugerir diferenciación hepatocelular, y la producción de bilis es confirmatoria, pero por lo general sólo se observa en tumores bien diferenciados. La incidencia de carcinoma hepatocelular que se disemina al páncreas es de sólo 2,7–5,6%, y la metástasis suele ser un hallazgo tardío; sin embargo, se debe considerar. Se necesita un seguimiento a largo plazo para

excluir la posibilidad de que el tumor pancreático represente una metástasis del hígado. Carcinoma hepatoide del páncreas y carcinoma hepatocelular comparten numerosas características clínicas, como morfología, AFP sérica elevada y tinción positiva AFP en histología, CEA de patrón canalicular y α 1 -antitripsina. Esto hace que el diagnóstico diferencial sea particularmente difícil con un tumor primario desconocido. La diferenciación entre los dos se puede hacer esencialmente por inmunohistoquímica, con un perfil expresado de CK. Si la producción de bilis no se puede identificar histológicamente, entonces el diagnóstico diferencial también incluiría otros tumores pancreáticos que tienen grandes células tumorales eosinofílicas, como neoplasias papilares intraductales, pancreatoblastoma y carcinoma de células acinares. ⁽¹⁸⁾

El tratamiento asociado con la mejor supervivencia libre de enfermedad sigue siendo la resección quirúrgica radical. De los 22 casos notificados en la literatura, 10 (46%) tenía metástasis distantes al momento de presentación, 16 (87%) se sometieron a cirugía y 9 (41%) murieron por la enfermedad. La tasa media de supervivencia de los pacientes que murieron de enfermedad fue de 18 meses. ⁽¹⁹⁾

El papel de la terapia adyuvante después de la resección de la cirugía aún no está claro y se basa en pocas experiencias. Aunque algunos autores han abogado por la quimioterapia adyuvante debido al potencial metastásico del tumor, otros no han indicado eventos discernibles. Se notificó un cierto grado de respuesta a la quimioterapia con supervivencia a largo plazo en enfermedades localmente no resecables, metastásicas o recurrentes. Por lo tanto, el tratamiento agresivo parece justificado incluso en el caso de enfermedades localmente avanzadas, y la resección de metástasis también puede ser considerada. Debido a su rareza, la historia natural y el pronóstico de la enfermedad no se pueden predecir con precisión. El período más largo logrado sin ningún tratamiento adyuvante fue de 48 meses. El intervalo libre de enfermedad más largo después de la resección notificada en la literatura es de 102 meses con quimioterapia adyuvante. Esto sugiere que la quimioterapia puede tener un papel en la enfermedad recurrente, residual no resecable y metastásica, pero los datos son limitados. ⁽²⁰⁾

Con respecto a los agentes quimioterapéuticos, el fluoro- uracilo se puede utilizar para proporcionar cierto control de los síntomas, y la gemcitabina ha demostrado ser útil como agente paliativo en pacientes con estadios avanzado. Los regímenes basados en doxorubicina tienen la mayor eficacia, pero poco impacto en la supervivencia global. Del mismo modo, como los agentes quimioterapéuticos tienen una eficacia limitada contra los tumores del páncreas o del hígado, no existe ninguna terapia estándar para el tratamiento de tumores hepatoideos. ⁽²¹⁾

Hasta ahora, los datos limitados sugieren que alrededor del 50% de los pacientes adultos morirán de esta enfermedad dentro de los 3 años posteriores al diagnóstico inicial.

Debido a su rareza, el enfoque de manejo está lejos de ser estandarizado. Se sugiere por lo tanto que la resección quirúrgica sea el tratamiento de elección siempre que sea posible, y la resección completa del tumor parece ser la mejor opción; sin embargo, el seguimiento a largo plazo está justificado ya que la recurrencia parece común.

Conclusiones.

- El carcinoma hepatoide del páncreas (CHP) es una entidad rara, más frecuente en hombres.
- Los síntomas más comunes son náuseas/vómitos, seguidos de ictericia y dolor epigástrico.
- El pronóstico no es bueno y empeora cuando se diagnostica en etapas avanzadas y su manejo se basa en el uso de quimioterapia.
-

Referencias bibliográficas.

- Dogea E, Peng L, Choti MA. Hepatoid Adenocarcinoma of Unknown Primary Masquerading as a Pancreatic Tumor. *J Gastrointest Surg* [Internet]. 1 de diciembre de 2017 [citado 14 de diciembre de 2020];21(12):2132-4. Disponible en: <https://pubmed.ncbi.nlm.nih.gov/28681213/>
- Kelly PJ, Spence R, Dasari BV, Burt AD, Taylor M, Loughrey MB. Primaryhepatocellular carcinoma of the pancreas: a case report and review of theheterogeneous group of pancreatic hepatoid carcinomas. *Histopathology*.2012;60:1012–5.
- Kuo PC, Chen SC, Shyr YM, et al. Hepatoid carcinoma of the pancreas. *World J Surg Oncol*. 2015;13:185.
- Ishikura H, Fukasawa Y, Ogasawara K, Natori T, Tsukada Y, Aizawa M. AnAFP-producing gastric carcinoma with features of hepatic differentiation. A case report. *Cancer*. 1985;56:840–8.
- Hruban RH, Molina JM, Reddy MN, Boitnott JK. A neoplasm with pancreaticand hepatocellular differentiation presenting with subcutaneous fatnecrosis. *Am J Clin Pathol*. 1987;88:639–45.
- Vanoli A, Argenti F, Vinci A, La Rosa S, Viglio A, Riboni R, et al. Hepatoid carcinoma of the pancreas with lymphoid stroma: first description of the clinical, morphological, immunohistochemical, and molecular characteristics of an unusual pancreatic carcinoma. *Virchows Arch* [Internet]. 10 de agosto de 2015

- [citado 14 de diciembre de 2020];467(2):237-45. Disponible en: <https://pubmed.ncbi.nlm.nih.gov/25989715/>
- Tong L, Pan H, He J, Weng M, Zheng L. Hepatoid adenocarcinoma arising from heterotopic pancreas of the ileum. *Med (United States)* [Internet]. 1 de agosto de 2016 [citado 14 de diciembre de 2020];95(33). Disponible en: <https://pubmed.ncbi.nlm.nih.gov/27537551/>
- Kuo PC, Chen SC, Shyr YM, Kuo YJ, Lee RC, Wang SE. Hepatoid carcinoma of the pancreas. *World J Surg Oncol* [Internet]. 20 de mayo de 2015 [citado 14 de diciembre de 2020];13(1). Disponible en: <https://pubmed.ncbi.nlm.nih.gov/25986692/>
- Williams NL, Palmer JD, Bar-Ad V, Anné PR, Sama AR, Weinstein JC, et al. Hepatoid Carcinoma of the Pancreas: A Case Report and Review of the Literature. *Case Reports Pancreat Cancer* [Internet]. noviembre de 2015 [citado 14 de diciembre de 2020];1(1):3-6. Disponible en: <https://pubmed.ncbi.nlm.nih.gov/30631801/>
- Tanno S, Obara T, Fujii T, Izawa T, Mizukami Y, Saitoh Y, et al: Alpha-fetoprotein-producing adenocarcinoma of the pancreas presenting focal hepatoid differentiation. *Int J Pan-creatol* 1999; 26: 43–47.
- Rao MS, Subbarao V, Reddy JK. Induction of hepatocytes in the pancreas of copper-depleted rats following copper repletion. *Cell Differ* 1986;18:109-117.
- Scarpelli DG, Rao MS. Differentiation of regenerating pancreatic cells into hepatocyte-like cells. *Proc Natl Acad Sci U S A* 1981;78:2577-2581.
- Paner GP, Thompson KS, Reyes CV: Hepatoid carcinoma of the pancreas. *Cancer* 2000; 88: 1582–1589.
- Jung JY, Kim YJ, Kim HM, Kim HJ, Park SW, Song SY, et al. Hepatoid carcinoma of the pancreas combined with neuroendocrine carcinoma. *Gut Liver* [Internet]. marzo de 2010 [citado 14 de diciembre de 2020];4(1):98-102. Disponible en: <https://pubmed.ncbi.nlm.nih.gov/20479919/>
- Hameed O, Xu H, Saddeghi S, Maluf H: Hepatoid carcinoma of the pancreas: a case report and literature review of a heterogeneous group of tumors. *Am J Surg Pathol* 2007; 31: 146–152.
- Cuilliere P, Lazure T, Bui M, Fabre M, Buffet C, Gayral F, et al: Solid adenoma with exclusive hepatocellular differentiation: a new variant among pancreatic benign neoplasms? *Virchows Arch* 2002; 441: 519–522.

- Yang C, Sun L, Lai JZ, Zhou L, Liu Z, Xi Y, et al. Primary Hepatoid Carcinoma of the Pancreas: A Clinicopathological Study of 3 Cases With Review of Additional 31 Cases in the Literature. *Int J Surg Pathol* [Internet]. 1 de febrero de 2019 [citado 14 de diciembre de 2020];27(1):28-42. Disponible en: <https://pubmed.ncbi.nlm.nih.gov/29961402/>
- Marchegiani G, Gareer H, Parisi A, Capelli P, Bassi C, Salvia R. Pancreatic hepatoid carcinoma: A review of the literature [Internet]. Vol. 30, *Digestive Surgery*. S. Karger AG; 2014 [citado 14 de diciembre de 2020]. p. 425-33. Disponible en: <https://pubmed.ncbi.nlm.nih.gov/24281319/>
- Kai K, Nakamura J, Ide T, Masuda M, Kitaha-ra K, Miyoshi A, et al: Hepatoid carcinoma of the pancreas penetrating into the gastric cavity: a case report and literature review. *Pathol Int* 2012; 62: 485–490.
- Shih NN, Tsung JS, Yang AH, Tsou MH, Cheng TY: A unique pancreatic tumor with exclusive hepatocytic differentiation. *Ann Clin Lab Sci* 2006; 36: 216–221.
- Petrelli, F, Ghilardi M, Colombo S, Stringhi E, Barbara C, Cabiddu, M, et al: A rare case of metastatic pancreatic hepatoid carcinoma treated with sorafenib. *J Gastrointest Cancer* 2011; 43: 97–102.

El artículo que se publica es de exclusiva responsabilidad de los autores y no necesariamente reflejan el pensamiento de la **Revista Anatomía Digital**.



El artículo queda en propiedad de la revista y, por tanto, su publicación parcial y/o total en otro medio tiene que ser autorizado por el director de la **Revista Anatomía Digital**.



Indexaciones

